Aus der Universitäts-Augenklinik, Breslau.
(Direktor: Professor Dr. Bielschowsky.)

Zur Aetiologie und Klinik der Neuritis retrobulbaris insbesondere der rhinogenen Form.

Inaugural-Dissertation
zur
Erlangung der Doktorwürde
in der
Medizin und Chirurgie
bei der
Hohen Medizinischen Fakultät der Schlesischen Friedrich-Wilhelms-Universität zu Breslau
vorgelegt von

Else Perls
aus Breslau.

1931

Druck von M. Immerwahr, Beuthen O/S.

Gedruckt mit Genehmigung der Hohen Medizinischen Fakultät
der Schlesischen Friedrich-Wilhelms-Universität zu Breslau.
Berichterstatter: Professor Dr. Bielschowsky.

R. UNIV.
BIBLIOTHEEK
LEIDEN

Dem Andenken meines Vaters.

Digitized by the Internet Archive
in 2026

https://archive.org/details/IA41543114_0048

Seitdem Meller im Jahre 1920 auf der Tagung der Wiener Ophtalmologischen Gesellschaft die Frage nach dem Vorkommen einer rhinogenen retrobulbären Neuritis erneut aufgeworfen hat, sind die Auseinandersetzungen über dieses Thema nicht zur Ruhe gekommen. Im letzten Jahre hat von Hippel auf der Tagung der Deutschen Ophtalmologischen Gesellschaft dazu Stellung genommen und kam zu dem Ergebnis, daß „zwar das Vorhandensein der rhinogenen Neuritis retrobulbaris nicht bestritten werden könne, sie aber bisher nicht unbedingt sicher nachzuweisen sei." Es folgte eine rege Aussprache, die erwies, daß die Meinungen über diese Frage sehr weit auseinandergingen. Nur in einem Punkte herrschte Einstimmigkeit, nämlich daß derartige Erkrankungen außerordentlich selten sind.

Das Interesse das der rhinogenen Neuritis entgegengebracht wird, ist nicht nur theoretisch oder wissenschaftlich bedingt, sondern diese Form der Sehnervenerkrankung ist klinisch überaus wichtig. Die operativen Eingriffe an den Nasennebenhöhlen sind, wie Seefelder bestätigt, keinesfalls harmlos. Geht man von dem obersten Grundsatz ärztlichen Handelns „Nil nocere" aus, so darf man die Indikation zur Eröffnung der Nebenhöhlen nur dann stellen, wenn man sicher ist, eine rhinogene retrobulbäre Neuritis vor sich zu haben. Ebensowenig aber darf man in einem solchen Falle eine derartige Operation unterlassen.

Um möglichst großes Material zur Lösung dieses wichtigen Problems zu gewinnen, ist die Mitteilung der an den einzelnen Kliniken gesammelten Erfahrungen erwünscht. Ätiologisch kommt für die akute Form der Neuritis retrobulbaris der multiplen Sklerose überragende Bedeutung zu. Nach der Zusammenstellung des Breslauer Materials im Jahre 1914 durch Langenbeck ist bei 41 % der Fälle das Grundleiden multiple Sklerose oder Verdacht darauf. 15 % lassen sich auf Lues, 3,5 % auf Erkrankungen der Nasennebenhöhlen zurückführen. Nach Heine entfallen auf multiple Sklerose 50 bis 60 %, auf Lues 10 %, auf Sinusitis 5 %.

Karl Jaensch hat das Material der Breslauer Augenklinik an retrobulbärer Neuritis von 1911 bis 1920 zusammengestellt. Unter 346 Fällen lag in 54,4 % Tabakamblyopie, in 20,4 % multiple Sklerose, in je 3,2 % Lues bezw. Sinusitis vor. Da es wegen der von ihm verwandten Abkürzungen nicht möglich war, die Unterlagen der Statistik an den hier vorliegenden Untersuchungsprotokollen zu prüfen, habe ich das Material der Breslauer Klinik aus den letzten 14 Jahren zusammengestellt. Zunächst ist es jedoch nötig, die wichtigsten in der Literatur niedergelegten Beobachtungen kurz zu referieren.

Der Name „retrobulbäre Neuritis," den A. von Graefe den primären Erkrankungen des Sehnerven gegeben hat, hat sich bis heute erhalten. Die von Wilbrand und Sänger vorgeschlagene präzisere Nomenklatur: Neuritis axialis, peripherica und interstitialis ist noch nicht allgemein angenommen.

Das Kardinalsymptom und oft das erste und einzige Zeichen der als retrobulbären Neuritis bezeichneten primären Erkrankungen des Sehnervenstammes ist das zentrale Skotom und der hierdurch bedingte schwere Funktionsausfall des Sehorgans.

Nach den klinischen Erscheinungen läßt sich eine akute und eine chronische Form trennen. Bei der ersteren künden mitunter Kopfschmerzen und leichte Störungen des Allgemeinbefindens als Vorboten den Ausbruch an. In der Regel setzt aber plötzlich ohne irgendwelche Prodomalsymptome die Sehstörung ein, so daß die Kranken oft Tag und Stunde des Beginns genau angeben können. In den schwersten Fällen steigert sich die Erkrankung rasch bis zur Amaurose, die meist nur wenige Tage (nach Wilbrand und Sänger bis zu 24 Tagen) anhält. Bei der Wiederkehr des Sehvermögens stellt sich zuerst der periphere Teil des Gesichtsfeldes wieder her. Allmählich wird das zentrale Skotom von der Peripherie nach der Mitte zu kleiner, schließlich wird es relativ und kann in günstigen Fällen gänzlich schwinden.

Die akute Form des Leidens pflegt zunächst einseitig zu bleiben (außer bei den Vergiftungen). Die chronische hingegen ist dadurch gekennzeichnet, daß beide Augen gleichzeitig erkranken, leichte Sehstörungen, Schleier und Flimmern dem Auftreten des zentralen Skotoms vorangehen können, und daß der Beginn und Verlauf nicht so stürmisch sind. Prognostisch sind die chronischen Formen der Neuritis retrobulbaris je nach der ihnen zugrunde liegenden Allgemeinerkrankung oder -schädigung ernster oder ungünstiger als die akuten.

In auffälligem Gegensatze zu den schweren Sehstörungen steht bei der Stammerkrankung des Opticus der negative Befund am Sehnerven in frischen Fällen. Doch gibt es auch Ausnahmen: Wenn die Erkrankung ihren Sitz sehr weit distal im Opticus oder in der Siebplatte selbst hat, kommt es durch Fernwirkung oder direktes Übergreifen auf den Sehnervenkopf zu einem Bild, das alle Stadien von der venösen Stase bis zur ausgesprochenen Papillitis oder Stauungspapille zeigen kann. In solchen Fällen kommt dem zentralen Skotom hoher differentialdiagnostischer Wert zu; denn bei der Stauungspapille infolge Hirndruckerhöhung haben die Kranken im Frühstadium keinerlei Sehstörungen. Komplizierter liegen die Verhältnisse bei der Neuritis optica, die oft mit Herabsetzung des zentralen Visus einhergeht, was beweist, daß hierbei nicht nur der Sehnervenkopf sondern auch der Stamm erkrankt ist. Die Diagnose wird sich dann oft nur aus dem Verlauf stellen lassen: Bilden sich die Stauungserscheinungen schnell zurück, während das zentrale Skotom länger bestehen bleibt, dann haben wir eine retrobulbäre Neuritis vor uns. In den Fällen mit zuerst negativem ophtalmoskopischem Befund kommt es im Laufe der Zeit zur temporalen Abblassung oder zur völligen Atrophie der Papille.

Ein weiteres diagnostisch wichtiges Hilfsmittel ist das Verhalten der Dunkeladaptation. In früheren Stadien ist sie hochgradig gestört und stellt sich beim Rückgang der entzündlichen Erscheinungen trotz Fortbestehens der Sehstörung wieder her, auch wenn eine partielle Atrophie eingetreten ist.

Wie die eingangs erwähnten Statistiken von Langenbeck, Heine u. a., vor allem aber die verschiedenen Arbeiten Uhthoffs zeigen, spielt in der Ätiologie die multiple Sklerose die Hauptrolle. Nach Marburg sind alle Fälle von retrobulbärer Neuritis bei Jugendlichen verdächtig auf multiple Sklerose Diese Ansicht wird gestützt durch die Feststellungen Fleischers, daß bei Kranken mit retrobulbärer Neuritis die weiteren Zeichen der multiplen Sklerose oft erst sehr viel später auftreten können. In 12 von 36 Fällen mit Neuritis retrobulbaris entwickelten sich die Symptome der multiplen Sklerose zum Teil schon einige Wochen, zum Teil aber auch sehr viel (bis zu 14 Jahren) später. Voigt teilt einen Fall mit, bei dem erst 27 Jahre nach dem Auftreten der Augensymptome die multiple Sklerose manifest wurde. Da eine derartig lange Beobachtung nur in Ausnahmefällen möglich ist, wurde auch eine monosymptomatische Form der multiplen Sklerose, die sich nur auf den Sehnervenstamm beschränkt, angenommen. Von Hippel teilt Marburgs Ansicht und kommt zu dem Ergebnis, daß nur dann eine

sogenannte essentielle retrobulbäre Neuritis anzunehmen sei, wenn das Alter der Kranken das Auftreten einer multiplen Sklerose unwahrscheinlich mache.

Neben der multiplen Sklerose treten alle anderen Leiden, die zur retrobulbären Neuritis führen können, stark zurück. Hier sei nur die akute Myelitis erwähnt. Der einzige Fall dieser Art aus unserem Material ist von Jendralski ausführlich beschrieben.

Der Lues kommt ebenfalls nur eine untergeordnete ätiologische Bedeutung zu. Nach Igersheimer muß man berücksichtigen, daß Syphilitiker auch von Sehnervenerkrankungen, die nicht auf luischer Basis beruhen, befallen werden können. Die Unterscheidung zwischen Lues und multipler Sklerose ist oft sehr schwierig, zumal nicht einmal sorgsamste Liquoruntersuchung immer die gewünschte Aufklärung bringt. Früher wurden solche Fälle, in denen antisyphilitische Behandlung zur Besserung führte, für luisch gehalten. Doch wissen wir jetzt, daß eine vorsichtige Salvarsanbehandlung und Hg in kleinsten Dosen (O. Förster,[1] Stock) auch bei multipler Sklerose Erfolg haben können. Freilich erleichtert das klinische Bild die Wahrscheinlichkeitsdiagnose, denn bei Lues gehört ein normaler ophtalmoskopischer Befund zu den Seltenheiten, während er bei multipler Sklerose die Regel bildet. Noch viel zweifelhafter ist die Rolle der Tuberkulose. Eine solche wurde in den Fällen angenommen, in denen nach Provokation eine Herdreaktion auftrat und eine Tuberkulinkur die Funktion besserte. Es dürfte sehr schwer zu entscheiden sein, ob die Tuberkulininjektionen unmittelbaren Einfluß auf den pathologischen Prozeß haben oder nur im Sinne einer vorsichtigen parenteralen Reiztherapie wirken. Die primäre Tuberkulose des nervus opticus ist außerordentlich selten, doch ist ihr Vorhandensein durch anatomische Untersuchungen bestätigt. Einige Fälle hat Igersheimer beobachtet. 11 weitere hat P. Stöwer veröffentlicht, 6 mit zentralem Skotom und 2 mit plötzlich entstandener Amaurose. Der Augenhintergrund war entweder normal oder es bestand leichte Papillitis ohne Zeichen einer tuberkulösen Erkrankung des Sehnervenkopfes. Die Allgemeinreaktion war auf Alttuberkulin stets positiv. Eine andere Ätiologie war nicht festzustellen, und nach der Tuberkulinkur trat Besserung ein. Nie zeigten sich bei der Nachuntersuchung (bis zu 10 Jahren später) irgend welche Symptome multipler Sklerose. Vier der Kranken waren in dem auf multiple Sklerose verdächtigen Alter, die übrigen

[1]) Mündliche Mitteilung.

hatten das 40. Lebensjahr überschritten. Ich gebe einen der von Stöwer mitgeteilten Fälle, der besonders charakteristisch ist, auszugsweise wieder.

Th. Sch. 41 Jahre, 27. 1. 14. Seit 5 Monaten angeblich „Kopfgicht." Beiderseits Papillitis. V. R. $^{2}/_{60}$ L. $^{4}/_{35}$, zentrales Skotom. Auf Alttuberkulin Lokalreaktion: Kleine Netzhautblutungen. Tuberkulinkur. 30. 4. Leicht entfärbte, sonst normale Papille. Bds. V. $^{4}/_{10}$. Bis 1923 keine Anhaltspunkte für multiple Sklerose.

Verhältnismäßig häufig sind in den alten Statistiken die akuten Infektionskrankheiten, z. B. Influenza, genannt. Auch Rheumatismus soll ätiologisch in Betracht kommen. Ihre Bedeutung für die retrobulbäre Neuritis ist aber nicht einwandfrei erwiesen, wissen wir doch nicht, ob es sich um Metastasen in den Optici, um toxische Wirkungen der Krankheitserreger oder um die Herabsetzung der Resistenz des Sehnerven durch die akuten Infektionskrankheiten handelt, die erst der Ansiedlung des Grundleidens, vor allem der multiplen Sklerose den Boden bereiten.

Vergiftungen mit Tabak und Alkohol, Arzneimitteln (Chinin, Optochin, Filix mas, Atoxyl, Arsacetin, Indarsol, Arsen) und bei gewerblicher Tätigkeit (Metylalkohol, Blei, Schwefelkohlenstoff) sind häufige Ursachen für die chronische Form des Leidens. Eine andere Ursache bildet in manchen Fällen die atheromatöse Erkrankung des von Vossius beschriebenen rückläufigen Ästchens der Zentralarterie. Uhthoff hat später diese Angaben bezweifelt. Scalinci jedoch weist auf die Analogie dieser Erkrankung mit der durch Arteriosklerose bedingten Taubheit hin. Weiterhin kommen endokrine und hormonale Einflüsse ätiologisch in Betracht. Dazu gehören die Basedow'sche Krankheit, die Adipositas dolorosa, Gravidität und Puerperium, Lactation. Dagegen haben die wenigen Beobachtungen über Auftreten einer retrobulbären Neuritis bei Menstruationsstörungen im Klimakterium nach v. Hippel kaum beweisenden Wert. Andere ätiologische Faktoren sind gastro-intestinale Störungen oder Autointoxikationen unklarer Genese, vor allem jedoch die familiäre, meist erbliche Form, die sogenannte Leber'sche Krankheit. Auf Verlauf und Besonderheiten dieser Form einzugehen, würde den Rahmen dieser Arbeit zu sehr überschreiten.

Neben diesen, auf die verschiedensten Schädigungen oder Allgemeinleiden zurückzuführenden Erkrankungen des oder der Sehnerven kann als besondere, sog. rhinogene Form die Neuritis retrobulbaris bei Nebenhöhlenaffektionen bezeichnet werden.

Seit mehr als einem Jahrhundert sind die engen Beziehungen zwischen Nasennebenhöhlen und Sehnerv bekannt, aber erst Onodi verdanken wir die Kenntnis der anatomischen Variationen im Verlauf des Opticus zur Keilbeinhöhle: Die Wand der Höhle kann zugleich diejenige des Sehnervenkanals sein, mehr oder weniger zahlreiche Lakunen oder Dehiszenzen in der oft sehr dünnen Knochenschicht können als kommunizierende Kanäle angesprochen werden. In einigen, allerdings seltenen Fällen verlief der Opticus quer durch die Keilbeinhöhle. Entzündungen dieser Höhlen können ihn also leicht schädigen. Gelegentlich sollen hier auch Operationsverletzungen beobachtet worden sein. Hirsch hat darauf hingewiesen, daß die hinterste Siebbeinzelle die Keilbeinhöhle so überlagern kann, daß sie anstelle dieser in Beziehung zum Opticus tritt. (Sog. Spheniodale Siebbeinzelle). Van Gilse machte erneut darauf aufmerksam, daß der Rest des Canalis craniopharyngeus lateralis bis zur Pubertät eine Lücke in der Seitenwand der Keilbeinhöhle bildet. Das diese Lücke füllende Bindegewebe enthält reichlich Blut- und Lymphgefäße. Hier ist die Möglichkeit eines Überganges von Toxinen und Zellen auf den Opticus vorhanden. Engelking hebt besonders hervor, daß ausgesprochene Enge des Canalis Opticus, erkennbar im Röntgenbild, oder Anomalien der Nebenhöhlen die Diagnose einer ursächlichen Beziehung der Sinusitis zur Neuritis retrobulbaris sehr unterstützen.

Das klinische Bild der rhinogenen retrobulbären Neuritis unterscheidet sich kaum von dem anderer Ätiologie. Dennoch trennt Brückner zwei Formen der Erkrankung: Die akute und die chronische. Die akute Form hat im Auftreten und Verlauf außerordentlich große Ähnlichkeit mit der Stammerkrankung bei multipler Sklerose. Von den besonderen objektiven Symptomen, die nur bei der rhinogenen Krankheitsart vorkommen sollen, ist die eine leichte Protrusio bulbi, nach Brückner nicht gesichert, weil die Prominenz des Bulbus nur sehr gering ist und eine etwaige Anisometropie, Ungleichheit im Bau beider Bulbi oder beider Orbitae, bezw. Asymmetrie des Gesichtsschädels nicht immer berücksichtigt sind. Man hat ferner mäßige Mydriasis der erkrankten Seite beobachtet, die von Elschnig als Sympathicusreizung angesprochen wird, eine Erklärung, die Brückner wegen des Fehlens anderer Sympathicus-Symptome ablehnt. Schmerzen in der Tiefe der Orbita bei Druck auf den Bulbus oder bei Bewegungen der Augen kommen auch bei multipler Sklerose vor. Der Augenspiegelbefund ist im Beginn des Leidens in der Regel ohne Besonderheiten, beim Fortschreiten des Krankheitsprozesses vom Kanalteil zur Papille sieht man leichte venöse Stase, die sich bis zur

Papillitis steigern kann. Die Spätstadien sollen ebenso wie die chronische Form zur temporalen Abblassung führen. Nach Portmann und Pesme ist bezeichnend für die rhinogene Form das gemeinsame Vorkommen von Papillitis und zentralem Skotom. Wie bereits ausgeführt wurde, ist gerade das Auftreten der Papillitis ein Zeichen für den Sitz der Erkrankung in der Nähe des Sehnervenkopfes, während bei der rhinogenen Neuritis retrobulbaris der Opticus im oder in unmittelbarer Nähe des knöchernen Kanals geschädigt wird. Allerdings waren auch bei unseren Fällen, die auf rhinogene Ursache verdächtig sind, auffallend häufig Papillenveränderungen zu konstatieren. Eine klinische Erklärung dafür läßt sich jedoch nicht beibringen.

Auch auf Grund der subjektiven Erscheinungen ist es nicht möglich, eine scharfe Grenze zwischen der rhinogenen Neuritis retrobulbaris und den durch andere Erkrankungen bedingten Sehnervenleiden zu ziehen. Bei der Prüfung des Gesichtsfeldes findet man neben konzentrischer Einengung relative oder absolute zentrale Skotome für Farben oder auch für weiß und eine konzentrische Vergrößerung des blinden Flecks, das van der Hoeve'sche Zeichen, das auch als Frühsymptom dieser Sehnervenschädigung angesehen wird. Nach van der Hoeve's Angaben ist bei Erkrankung der hinteren Nebenhöhlen die Vergrößerung des blinden Flecks ein Zeichen der Beteiligung des Opticus. Van der Hoeve legt großen Wert darauf, daß die Größe des Blinden-Fleck-Skotoms sich während der Krankheit ändert. Ob diese Vergrößerung des blinden Flecks wirklich pathognomonisch für eine Opticuserkrankung infolge Sinusitis ist, muß nach unseren Erfahrungen bezweifelt werden. Sie ist zwar leicht zu scheiden von den kometenschweifartigen parazentralen Skotomen beim Glaukom, bei denen ja die nasale Grenze des blinden Flecks im allgemeinen etwa 10^0 vom Fixierpunkt entfernt bleibt, und von den als Frühsymptom des Glaukoms zu wertenden schornsteinartigen Fortsätzen des blinden Flecks, die Seidel beschrieben hat. Wir finden aber die konzentrische Vergrößerung des blinden Flecks bei Sehnervenleiden aller Art, bei Papillitis wie bei Stauungspapille (P. A. Jaensch in 32 von 54 Fällen = 60 %) und benützen gerade die Vergrößerung des blinden Flecks zur Differentialdiagnose zwischen Papillitis und Pseudoneuritis (Richter). Das van der Hoeve'sche Symptom ist von zahlreichen Autoren bestätigt worden. Trotzdem Mezzatesta 9 Fälle veröffentlicht, bei denen das van der Hoeve'sche Zeichen durch Geschwülste, die von den Nebenhöhlen ausgingen, hervorgerufen wurde und Cutler 4 Fälle mit Vergrößerung des blinden Flecks beobachtete, bei denen ein Aneurysma des Circulus Willisii,

Encephalitis lethargica, Thyreotoxikose und Hysterie gefunden wurden, sind beide Autoren der Ansicht, daß, abgesehen von diesen angeblich seltenen Ausnahmen, das van der Hoeve'sche Zeichen auf eine Entzündung der Nasennebenhöhlen hinweist. Die gleiche Ansicht vertreten Demaria, Morsin und Traquair. Eigenartige Beobachtungen machte Fazakas. Er fand bei entzündlichen Prozessen in der Kieferhöhle den blinden Fleck nach oben, bei Erkrankung der Stirnhöhle nach außen und unten vergrößert. Von anderen Autoren wird das van der Hoeve'sche Zeichen nicht bestätigt (Brückner, Cheera). Die Bedenken, die von ihnen gegen die Konstanz dieses Symptoms und gegen seinen pathognomonischen Wert erhoben wurden, stützen sich einmal auf Beobachtungen von rhinogener retrobulbärer Neuritis, bei denen es fehlte, dann auf die Möglichkeit der Fehlerquellen: Die Vergrößerung kann dem Kranken suggeriert oder durch Ermüdung hervorgerufen sein. Diese Fehlerquelle ist aber leicht zu vermeiden. Auch die Bedenken Brückners gegen campimetrische Untersuchungen können wir nicht teilen. Am Perimeter nicht nachweisbare zentrale Skotome für Weiß lassen sich am Campimeter deutlich abgrenzen und in ihren Beziehungen zum blinden Fleck darstellen Wir haben wiederholt kleine absolute zentrale Weißskotome gefunden, die vom blinden Fleck durch einen 5 bis 6^0 breiten Raum getrennt waren, während das zentrale Farbskotom den blinden Fleck einbezog. Über Igersheimers Methode der Punktperimetrie können wir mangels eigener Erfahrung kein Urteil abgeben. Die Untersuchung nach Haitz befriedigte uns nicht, doch dürfte hier wie bei so vielen anderen Methoden Wert oder Unwert des Verfahrens von der Beherrschung der Technik und den Erfahrungen des einzelnen Untersuchers abhängen.

Die Pathogenese der Vergrößerung des blinden Flecks ist noch umstritten. Vieles spricht dafür, daß sie durch eine Schädigung der Randfasern des Nervus opticus bedingt ist. Uhthoff, Igersheimer u. a. nehmen jedoch an, daß hier eine Schädigung der dem papillo-maculären Bündel benachbarten Fasern zugrunde liegt.

Die Pathogenese der rhinogenen retrobulbären Neuritis ist erst in den letzten Jahren gefördert worden. Bisher ist nur (de Kleyn und Gerlach) eine akute Neuritis retrobulbaris bei klinisch nachweisbarer Nebenhöhlenaffektion zur Obduktion gekommen, doch konnte wegen der Schwere des Zustandes das Gesichtsfeld nicht geprüft werden Die anatomische Untersuchung zeigte, daß die Infiltration der Schleimhaut sich in die Markhöhle des Knochens fortsetzte, und daß an den Opticusscheiden eine circumskripte Infiltration bestand.

Die klinische Erfahrung, daß rhinologisch negative Fälle von Neuritis retrobulbaris nach Ausräumung der hinteren Nebenhöhlen Visusbesserungen zeigten, führte Herzog zur systematischen histologischen Untersuchung des operativ gewonnenen Materials. Er fand stets Zeichen leichter Entzündung und beantwortet die Frage, ob diese geringe Infiltration Beziehungen zum Opticus haben könne, folgendermaßen: Die den knöchernen Kanal des Opticus von der Keilbeinhöhle trennende Knochenplatte weist große individuelle Unterschiede auf. Sie kann sehr dick sein und aus spongiösem Knochen bestehen oder durch eine ganz dünne und kompakte Platte gebildet sein. Dazwischen gibt es alle Übergänge. Bei spongiöser Struktur gehen die tieferen Lagen der Schleimhaut durch die Lücken in den Knochenbalken kontinuierlich in das Markgewebe über, und auf diesem Wege über die Markräume kommt es am häufigsten zur Schädigung des Opticus Die Dicke der trennenden Knochenwand ist hierbei durchaus nicht ausschlaggebend; denn ist die Knochenplatte ganz dünn, aber kompakt, so ist der Opticus viel besser geschützt. Nur etwaige Dehiszenzen im Knochen können hier das Übergreifen der Entzündung ermöglichen, doch kommt ihnen nach Amersbach nur geringe Bedeutung zu. Einen anderen Weg bieten die Blutgefäße. Thrombophlebitis kann zur Caries des Knochens führen. Herzog fand, daß in der Hauptsache akute Sinuserkrankungen retrobulbäre Neuritis verursachen. Es verhalten sich die durch chronische Erkrankungen bedingten Fälle zu den durch akute Prozesse hervorgerufenen wie 1,4 % zu 10,8 %, weil bei chronischen Entzündungen, bei denen ja die regenerativen Vorgänge überwiegen, die Markräume durch Bindegewebe und neugebildeten Knochen abgedichtet werden und so der Hauptüberleitungsweg verbarrikadiert wird. Herzogs Ergebnis bestätigten in wesentlichen Punkten Young und Syme, sowie Beck. Beck untersuchte mikroskopisch die Schleimhaut der Nasennebenhöhlen. Er fand Oedem, Plasmazellen und eosinophile Leukozyten, von denen er die eosinophilen Leukozyten für besonders bedeutsam hält, da sie ein Zeichen des Reizzustandes der Schleimhaut sind.

Hirsch untersuchte ebenfalls unklare Fälle mit unklarem makroskopischem Nebenhöhlenbefund mikroskopisch und fand Zeichen einer Entzündung, die er als die von Zuckerkandl zuerst beschriebene „katarrhalische Entzündung" anspricht. Diese anatomischen Feststellungen boten Meller die Grundlage zu seiner Annahme, daß sie eine Resistenzverminderung des Sehnerven bedingen, die es anderen Krankheiten ermöglicht, sich hier zu lokalisieren. Ist es doch eine auffallende Tatsache,

daß in etwa $^1/_3$ aller Fälle von multipler Sklerose die ersten Manifestationen den Opticus betreffen.

Neben den katarrhalischen Veränderungen können natürlich auch Tumoren, Gummen oder Tuberkulose der Nebenhöhlen eine retrobulbäre Neuritis bewirken.

Ramadier unterscheidet 3 verschiedene rhinogene Prozesse, die zu Opticusaffektionen führen können:

1. das geschlossene Empyem, Schädigung durch Eiterretention.
2. Die katarrhalische Sinusitits, die den Opticus durch Übergreifen des Oedems oder durch toxische Einflüsse schädigt.
3. Die Sinusitis hyperplastica.

Nach Coffin führen von den Nebenhöhlen ausgehende thrombotische Prozesse zu peristatischen Zuständen in dem betreffenden Opticusabschnitt. Hierdurch werden sodann die Sehnervenfasern gegen die knöcherne Wand des Kanals gepreßt und so eine Druckschädigung, bezw. Leitungsstörung herbeigeführt.

Neumann glaubt, daß es sich in Fällen mit negativem Nasenbefund um Störungen in der Ventilation der hinteren Nebenhöhlen handelt. White fand in vielen Fällen eine Abflußbehinderung durch Schwellung der hinteren Muschel und nimmt eine Schädigung des Sehnervenstammes an. In einer neuen Mitteilung mißt White in erster Linie der eitrigen Erkrankung der Zähne, dann den Tonsillen als Infektionsherd ätiologische Bedeutung zu.

Nach Carmi und Pietrantoni (Serienuntersuchungen mit Foeten) sollen die Gefäßverhältnisse des Nasenrachenraumes und der Nebenhöhlen einen weitgehenden Einfluß auf die Orbitalgegend ausüben. Da mir die Arbeit im Original nicht zugänglich war, kann ich dazu keine Stellung nehmen

Den oben beschriebenen Veränderungen der Nebenhöhlen, die klinisch nicht oder nur schwer diagnostizierbar sind, den sogenannten latenten Sinusitiden, wird von den verschiedenen Autoren (Dawson, High, Liébault, Cheval, Coppez, Canuyt, Harkness und vor allem von Meller) eine hohe Bedeutung beigemessen, doch steht der größte Teil der Ophtalmologen und Rhinologen auf dem Standpunkt Brückners: „Ausschlaggebend für die Diagnose ist natürlich der krankhafte Befund in der Nase." Aber trotz positiven klinischen Befundes in den Nasennebenhöhlen muß die Diagnose stets eine Wahrscheinlichkeitsdiagnose sein, denn

es ist außerordentlich schwierig, die akute rhinogene Form gegen die Neuritis retrobulbaris als Symptom multipler Sklerose, die chronische gegen die Leber'sche Sehnervenatrophie abzugrenzen. Auch Gottlieb und Heckford sprechen sich in diesem Sinne aus. Bevor nicht jede andere Ätiologie mit Sicherheit auszuschließen ist, darf eine rhinogene retrobulbäre Neuritis nicht angenommen werden.

Die rhinogene Neuritis retrobulbaris scheint sehr selten zu sein, eine Ansicht, die auf der Tagung der Deutschen Ophtalmologischen Gesellschaft allgemein vertreten wurde. Langenbeck fand sie in 3,5 %, Heine in 3—6 %, Meller in 4,7 %, Gonzalez Sanchez bei einem von 1000 Kranken. Ähnlich äußern sich Paterson, Beck und Pillat. Dagegen glauben Sardon und Gottlieb, daß die Häufigkeit der rhinogenen Form bedeutend unterschätzt wird. Nach von Herrenschwand tritt die Neuritis retrobulbaris überhaupt von Zeit zu Zeit gehäufter auf; er hält es für möglich, daß ein uns bisher unbekannter Erreger, der durch die Nebenhöhlen Eingang findet, sie hervorruft. Die gleiche Anschauung vertritt Behr, der von der Überlegung ausgeht, daß die zentrale Sehbahn vom Chiasma aufwärts fast nie an multipler Sklerose erkrankt, während der periphere Teil außerordentlich häufig ergriffen wird. (70 % seines Materials). Für diese Tatsache dürfte die exponierte Lage des Sehnerven in nächster Nachbarschaft der Nasennebenhöhlen und in der Nähe des Nasenrachenraumes, die ja oft Eingangspforten für Infektionen bilden, verantwortlich zu machen sein. Behr überimpfte „normale" Siebbeinschleimhaut von Kranken mit frischer Neuritis retrobulbaris in die epicerebralen Räume von Kaninchen und erzielte Erkrankungen, die denen bei multipler Sklerose des Menschen entsprachen. Er glaubt, mit der Schleimhaut den Erreger der multiplen Sklerose verimpft zu haben, der sich in der Nase als Schmarotzer aufhalten soll, so daß von dort aus unter begünstigenden Umständen das Zentralnervensystem infiziert werden kann. Hierzu erklärt Meller: „Wenn dem wirklich so ist, wie Behr aus seinen Impfversuchen glaubt zu schließen, so hätten wir die retrobulbäre Neuritis bei multipler Sklerose als eine echte rhinogene Erkrankung anzusehen. Und ferner wäre damit der Beweis erbracht, daß eine Schleimhaut der Siebbeinzellen, auch wenn sie normal aussieht, die Quelle für die Erkrankung des Sehnerven abgeben kann." Zu dem gleichen Schluß kommt Axenfeld.

Mir standen für diese Arbeit die Aufzeichnungen über 265 Kranke mit Neuritis retrobulbaris zur Verfügung. Davon sind 86 Fälle durch Intoxikationen, durch endokrine Störungen

oder Stoffwechselkrankheiten verursacht. Es bleiben 172 Fälle. Als Ätiologie wurde festgestellt:

Multiple Sklerose	in 63	Fällen	= 37,2 %	} 57,6%
Verdacht auf multiple Sklerose	„ 34	„	= 20,4 %	
Erkrankung der Nebenhöhlen	„ 13	„	= 8,1 %	
Lues	„ 20	„	= 11,6 %	
Tuberkulose	„ —	„	= —	
Trauma	„ 2	„	= 1,2 %	
Arteriosklerose	„ 5	„	= 2,9 %	
Andere bezw. unklare Ursachen	„ 34	„	= 19,7 %	

Die hohe Prozentzahl der Fälle mit unklarer Ätiologie erklärt sich zum Teil daraus, daß ein Teil des Materials aus der Kriegszeit stammt und es damals aus äußeren Gründen nicht möglich war, die Kranken in allen Kliniken genau durchzuuntersuchen. Allerdings wird auch sonst von allen Autoren eine mit 10 % angesetzte Gruppe von Fällen angegeben, in denen die Ätiologie der retrobulbären Neuritis nicht aufzuklären war.

Die Annahme einer rhinogenen Ätiologie erfolgt in unserem Material unter den oben ausführlich dargelegten Kautelen, nach Ausschluß einer anderen Ätiologie bei positivem Nebenhöhlenbefund, der entweder in der Hals-Nasen-Ohrenklinik durch klinische Methoden oder mit Hilfe des Röntgenbildes festgestellt wurde. Immerhin ist bei einer Anzahl der Fälle der rhinogene Ursprung der Neuritis retrobulbaris nur mit mehr oder minder großer Wahrscheinlichkeit sichergestellt worden. Die Fälle, die als rhinogen bedingt angesprochen wurden, sind folgende:

1. 29-jähriges Mädchen hatte vor 10 Tagen Schnupfen. Vor 5 Tagen sah sie plötzlich rechts schlecht.

Am 18. 10. 27 war die Pupillenreaktion auf Licht r. sehr träge Es wurden r. nur Handbewegungen in der unteren Gesichtsfeldhälfte bis 1 m Entfernung erkannt. A. H.: Die rechte Papille war gerötet, Grenzen unscharf. Die Gefäße kletterten, die Venen waren stark gefüllt. Es bestand eine Prominenz der Papille von 4 D., Oedem der Retina, das bis zur Macula reichte. Das linke Auge zeigte keine Besonderheiten. Der V. l. A. betrug $^{6}/_{12}$ komb. Zyl. — 0,5 A. 180° = $^{6}/_{8}$. Das Gesichtsfeld war 1. normal, r. bestand nur temporal unten ein kleiner Rest.

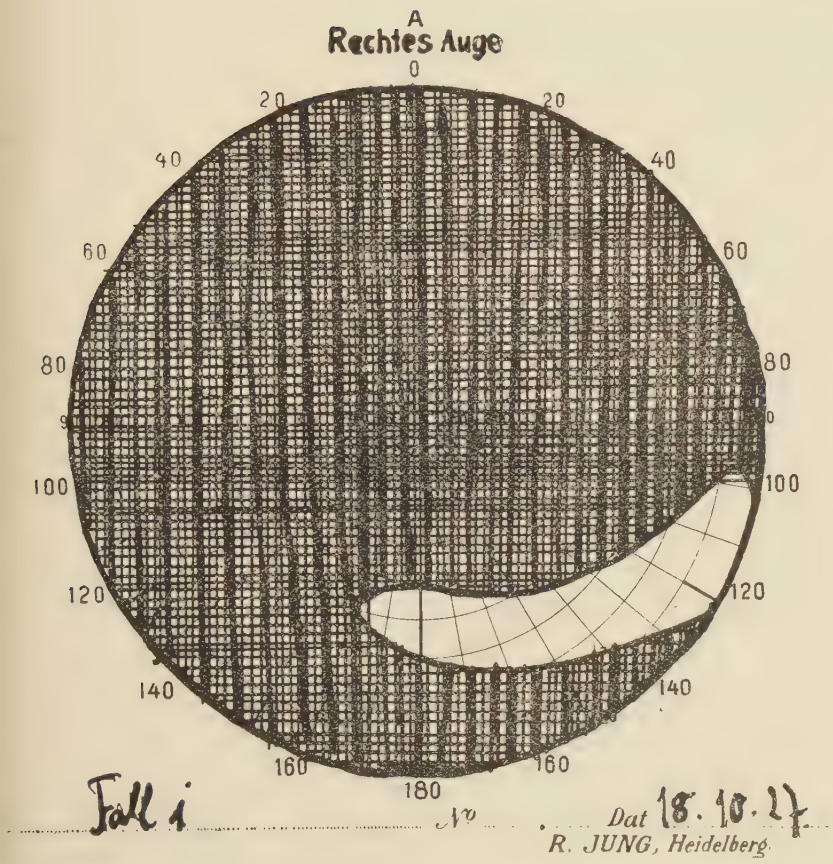

Die innere und neurologische Untersuchung ergaben keine Anhaltspunkte für die Ätiologie. Von den Rhinologen wurde ein akuter Katarrh der hinteren Nebenhöhlen, besonders rechts, festgestellt.

Aus äußeren Gründen wollte sich die Patientin nicht operieren lassen. Sie wurde daher mit Kopflichtbädern behandelt.

Am 21. 10. waren die Papillengrenzen bereits schärfer, die Prominenz betrug kaum 3 D. Finger wurden in 2 m Entfernung gezählt. Das Gesichtsfeld zeigte ein längsovales, absolutes Zentralskotom mit einem Horizontaldurchmesser von 60°, einem Vertikaldurchmesser von 45°.

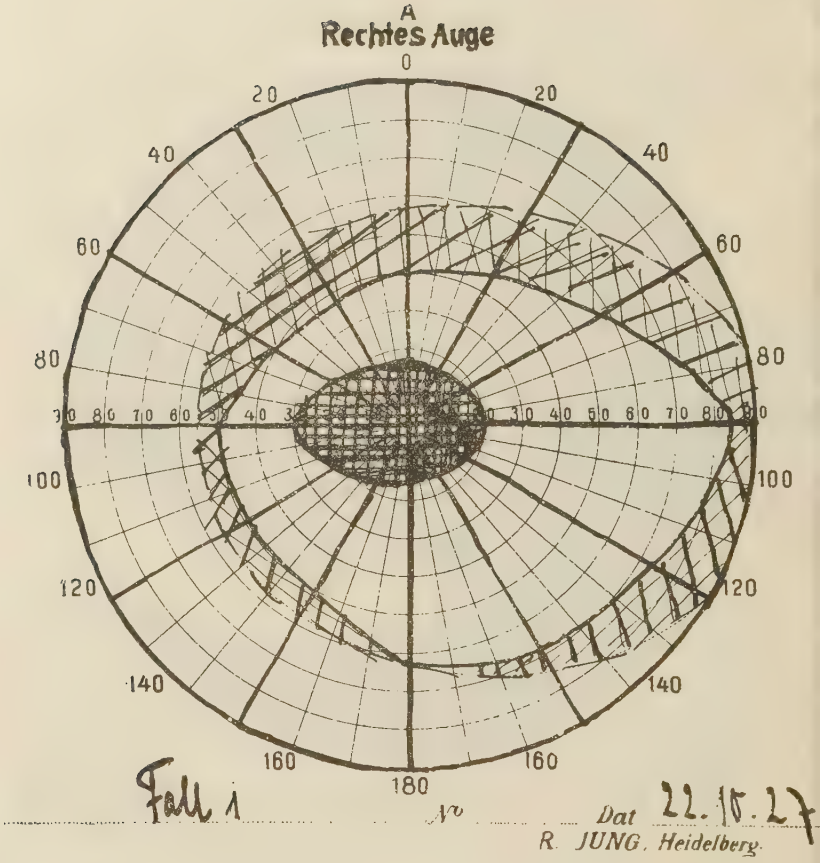

Der V. besserte sich rasch von Tag zu Tag, ebenso wurde das Zentralskotom kleiner.

Am 27. 10. war der V. bereits $^{6}/_{12}$ p. Die Durchmesser des zum Teil relativen Zentralskotoms betrugen horizontal 30°, vertikal 25°.

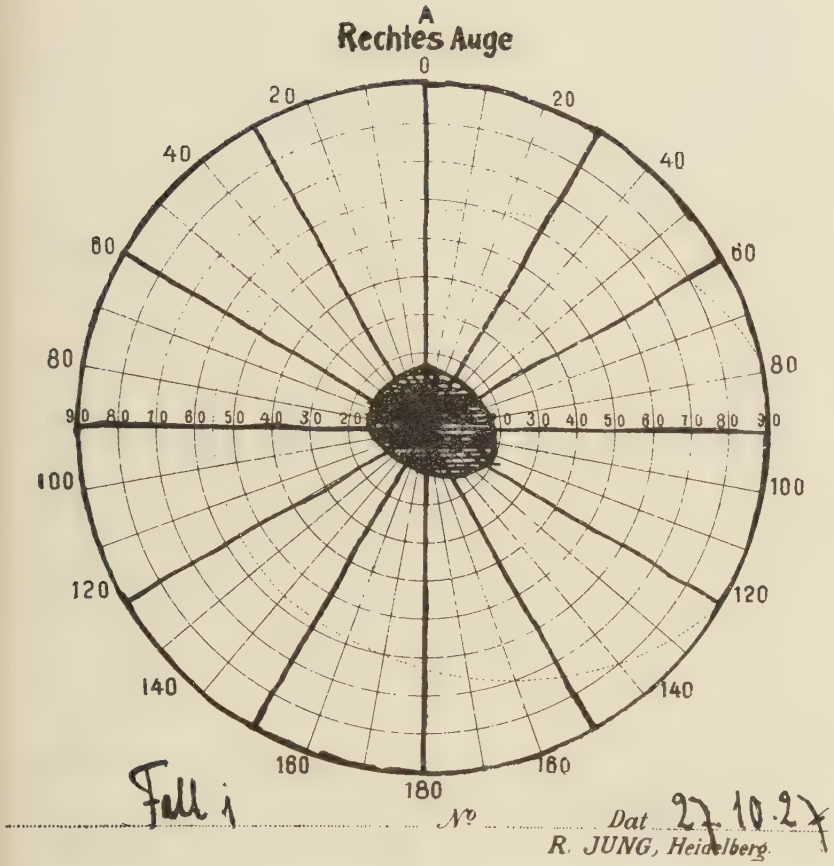

Am 4. 11. ließen sich Zentralskotom und blinder Fleck gegeneinander abgrenzen und waren nur noch durch eine relative Zone miteinander verbunden. Das Zentralskotom zeigte dabei einen Durchm. von horizontal 20° und vertikal 15° (1 cm-Objekt in 2 m Abstand).

Am nächsten Tage war das Zentralskotom, dessen Ausdehnung unverändert blieb, bereits für Weiß und Farben relativ. Der V. betrug $^6/_8$ f. Die Papille war scharf begrenzt.

Am 9. 11. bestand nur noch ein relatives parazentrales sektorenförmiges Farbskotom von 20° Radius im oberen inneren Quadranten. Die Sehschärfe war auf $^6/_6$ gestiegen und blieb bei den Nachuntersuchungen im Dezember 1927 und im März 1928 normal.

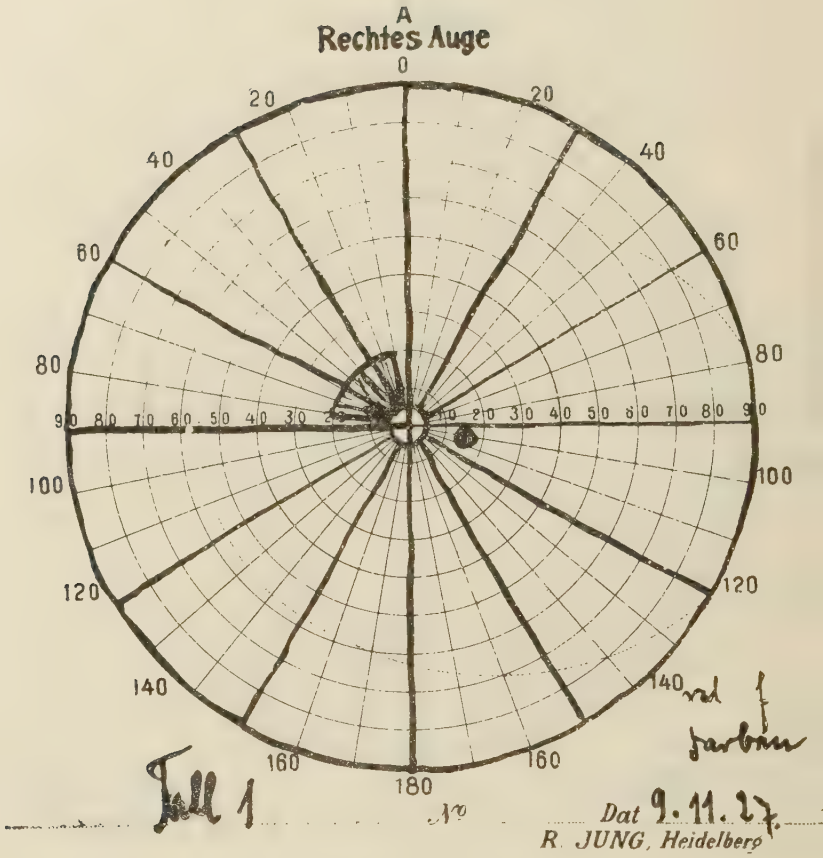

Im vorliegenden Falle ließ sich ein Katarrh der hinteren Nebenhöhlen sicher nachweisen, während eine andere Ursache für die Augenerkrankung nicht zu finden war. Trotzdem kann wegen des jugendlichen Alters der Kranken multiple Sklerose nicht ausgeschlossen werden. Zwar ließen sich während der zweijährigen Beobachtungszeit Symptome dieser Erkrankung nicht feststellen, doch spricht die Art des Krankheitsverlaufes sehr dafür: Aus äußeren Gründen lehnte die Patientin die sofort vorgeschlagene Operation ab. Als sie einwilligte, hatte sich die Sehschärfe bereits so weit gebessert, daß wir einen operativen Eingriff nicht mehr nötig hatten.

2. Der 38-jährige Mann hatte schon immer schlecht gesehen. Vor 3 Wochen war er magenkrank. Vor 14 Tagen bemerkte er, daß er mit dem linken Auge fast nichts sah.

Am 24. 1. 1928 war im Hellen die linke Pupille 0,5 mm weiter als die rechte und reagierte etwas träge. Beide Augen waren reizlos. Der V. war $^5/_{60}$ mit + 1,5 komb. Zyl. — 5,0 A. 20° nach innen unten geneigt = $^6/_{12}$ p. Links waren die Papillengrenzen leicht unscharf. Der V. war auf 0,5/24 herabgesetzt. Der obere Teil des Gesichtsfeldes war ausgefallen. Das Skotom ging im Zentum über die Horizontale hinüber bis zu 20°. Bei der Untersuchung der Nasennebenhöhlen wurden Siebbeinpolypen, besonders links, festgestellt Der Pat. verweigerte jedoch eine Operation und wurde daher nur konservativ behandelt.

Am 26. 1. war bereits der V. l. $^2/_{60}$. Der V. besserte sich weiterhin und war am 21. 2. auf $^6/_{36}$ p. gestiegen. (Korrekt. s. oben). Die Papillengrenzen waren jetzt fast scharf. Am 24. 2. betrug der V. c. c. 6,8 p. Die Papille war gut gefärbt, die Grenzen kaum mehr verwaschen. Gleichzeitig hatte sich das Zentralskotom zurückgebildet. Am 29. 1. bestand noch ein rundes Zentralskotom für Weiß rel., für Farben absolut von 40° Durchm. Am 6. 2. war das Skotom mehr oval geworden. Es schloß den blinden Fleck ein und hatte einen Horizontaldurchm. von 30°, einen Vertikaldurchm. von 20°. Das Skotom nahm immer mehr ab und ließ sich am 22. 2. überhaupt nicht mehr nachweisen. V. l. $^6/_{24}$ p. Bei Nachuntersuchung am 28. 1. 30 V. c. c. r. $^6/_8$ l. $^6/_{12}$. Kein Zentralskotom.

Wie im vorhergehenden Falle war hier rhinologisch eine sichere Nebenhöhlenerkrankung nachzuweisen. Trotzdem diese nicht operativ beseitigt wurde, besserte sich das Sehvermögen rasch. Den Verdacht auf multiple Sklerose schließt jedoch das Alter des Patienten nicht aus.

3. Es handelt sich um ein 16-jähriges Mädchen. Am 9. 12. 1922 traten Schmerzen des linken Auges auf. Von da an bemerkte Pat. zunehmende Sehverschlechterung. Am 11. 12. konnte sie l. angeblich nichts mehr sehen. Sonst war Pat. nie krank. Familienanamnese o. B.

Am 14. 12. war das rechte Auge reizlos. V. $^6/_6$ + 1,0 ang. L. Auge äußerlich reizlos. Die Pupille war l. größer als r. Sie reagierte auf Licht nur minimal, auf Konvergenz besser. Augenhintergrund: Papille leicht gerötet, Grenzen etwas verwaschen. Der V. war auf Handbewegungen in 25 cm Entfernung herabgesetzt. Das Gesichtsfeld war auch für größte Marke bis auf einen schmalen sichelförmigen temporalen Rest vernichtet. Augenbewegungen und Druck auf den Bulbus wurden als schmerzhaft empfunden.

Unter Bettruhe und Lichtbädern besserte sich der Zustand so weit, daß am 16. 12. Finger in 25 cm, am 18. 12. Finger in 50 cm gezählt werden konnten (exzentrisch außen). Dementsprechend war der periphere Teil des Gesichtsfeldes zurückgekehrt, so daß am 18. ein großes ovales absolutes Zentralskotom (Horizontaldurchm. 55°, Vertikaldurchm. 40°) bei normalen peripheren Grenzen für weiß und Wiederkehr der rel. Blauempfindung temporal zurückgeblieben war. Neurologisch und intern ließ sich nichts feststellen. Die Untersuchung der Nase ergab eine Rhinitis hyperplastica, l. stärker als r. Von rhinologischer Seite wurde jedoch ein Eingriff nicht empfohlen, daher wurde die konservative Behandlung fortgesetzt (Milchinj., Schwitzkur, Strychnin).

Der Befund besserte sich weiter. Am 2. 1. 1923 waren bereits die Papillengrenzen scharf, der V. stieg innerhalb 25 Tagen von Fingerzählen in 1 m auf $^6/_{25}$, das Zentralskotom wurde kleiner. Bei Entlassung am 27. 1. hatte es horizontal 20°, vertikal 14° Durchmesser und war für Weiß relativ aber für Farben absolut. Am 10. 2. bestand bei einem V. von $^6/_{10}$ nur ein kleines, absolutes, rundes Farbskotom von 10° Durchm. Im März 1923 war das Sehvermögen auf $^6/_8$ gestiegen. In den folgenden Jahren traten keine Beschwerden auf.

Im Juni 1927 lag die Pat. wegen Cystitis und Angina in der Medizinischen Klinik. Der V. hatte sich seit Januar 1927 wieder verschlechtert. Er betrug kaum $^6{}_{18}$. Am Perimeter war ein kleines, absolutes, nahezu kreisförmiges Farbskotom nachweisbar, das für Blau 10°, für Rot 13°, für Grün 18° Durchm. hatte. Der blinde Fleck war l. vergrößert: $12\,^1/_2{}^\circ$ horizontal, 15° vertikal. Die rhinologische Untersuchung ergab wie im Jahre 1922 das Vorhandensein einer Rhinitis hyperplastica. Ohne irgend welche Behandlung besserte sich der Augenbefund in kurzer Zeit. Im Juli war der V $^6{}_{12}$. Es bestand ein kleines Zentralskotom von 5 — 6° Durchm. für Farben am Perimeter, für 0,5 cm-Objekt rel, in 2 m Entfernung für 1 cm-Objekt absolut. Blinder Fleck 10° Horizontal-, 15° Vertikaldurchm.

Die plötzlich einsetzende, fast völlige Erblindung bei fast negativem ophtalmoskopischem Befund und das nach leichter Besserung nachweisbare große Zentralskotom sichern die Diagnose Neuritis retrobulbaris Da sich als einzige ätiologisch in Betracht kommende Erkrankung nur eine Rhinitis feststellen ließ, mußte die rhinogene Form der Neuritis retrobulbaris angenommen werden. Trotzdem besteht der Verdacht auf multiple Sklerose, besonders da sich ein Rückfall einstellte, der sich ohne jegliche Behandlung besserte.

4. Der 38-jährige Mann hatte bis vor einem Jahre gut gesehen. Seitdem trug er eine Lesebrille. Vor 6 — 8 Wochen setzte eine allmähliche Sehverschlechterung ein. Seit 4 Wochen stand Pat. in ärztlicher Behandlung.

24. 7. 26. Rechtes Auge reizlos. Die Pupille reagierte prompt auf Licht und Konvergenz V. $^{6}/_{36} + {}^{1}/_{5} = {}^{6}/_{,8}$. A. H.: Papille unscharf, Venen stärker gefüllt und leicht geschlängelt. L. Auge äußerlich reizlos. Die Pupillenreaktionen erfolgten prompt. V. $^{6}/_{36}$. A. H.: Papillengrenzen verwaschen. Die Gefäße zogen leicht im Bogen über die Papille, die Venen waren stärker als normal gefüllt und leicht geschlängelt. Es bestand eine Prominenz von 2,0 D. Bds. rel. Zentralskotom für Weiß und Farben, rund, von 20° Durchm. Links ging das Skotom für Rot in den blinden Fleck über. Wa. R. im Blut: negativ.

Die Untersuchung ergab keinen Anhaltspunkt für ein Allgemeinleiden, insbesondere multiple Sklerose. Im mittleren Nasengang fand sich viel Eiter. Es bestand eine Deviatio septi. Es handelte sich um eine Kieferhöhlenentzündung, die auf Behandlung sich völlig zurückbildete. Trotzdem besserte sich der Visus nicht. Das Zentralskotom wurde zwar rechts etwas kleiner aber bds. für Farben absolut Pat. bekam daraufhin täglich Kopflichtbäder. Außerdem wurde Tuberkulin in kleinsten Dosen verabfolgt.

Am 17. 8. war der Visus r. + 3,0 = $^{6}/_{12}$, l. + 2,5 = $^{6}/_{36}$. Das Gesichtsfeld zeigte für Weiß, Blau und Grün ein Skotom von 5° Durchm, für Rot bezog es noch den blinden Fleck ein.

Die Neuritis retrobulbaris besserte sich.

Am 25. 8. war der Visus r. $^{6}/_{12}$, l. $^{6}/_{18}$ — $^{6}/_{12}$. Das Zentralskotom war auch für Farben relativ, bds. von 5° Durchm., für Weiß r. 1° Durchm., l. 2° Durchm Bds. waren die Papillengrenzen unscharf. Der Pat. verließ die Klinik gegen ärztlichen Rat.

Bei der Nachuntersuchung am 15. 12. 1928 war der Visus r. $^{6}/_{8}$ p., l. $^{6}/_{8}$ p. Rechtes Auge reizlos, Papille gut gefärbt, Grenzen scharf. Linkes Auge reizlos, Opticus grau, Grenzen unscharf, Gefäße kletternd, Prominenz 1,5 — 2 D. Im Parallelversuch war ein kleinstes relatives Zentralskotom für Farben nachweisbar.

Auch hier bleibt der Verdacht auf multiple Sklerose bestehen, da der Pat. erst 2 Jahre in Beobachtung steht. Trotz Beseitigung des Kieferhöhlenempyems änderte sich der Visus nicht. Erst auf energische Schwitzkuren hin trat Besserung ein. Es ist besonders interessant, daß die Sehschärfe noch nach der Entlassung ohne jede Therapie zunahm.

5. Die 33-jährige Frau hatte vor 10 Tagen in der Eisenbahn „Zugluft" erhalten und sich erkältet. Vor 5 Tagen traten Schleier vor dem linken Auge auf. Pat. empfand bei Bewegung des Auges Schmerzen, die in die Scheitelgegend ausstrahlten.

Am 13. 3. 28 war das rechte Auge reizlos, der V. $^6/_6$. Die Pupille des l. Auges reagierte nur schwach auf direkte, prompt auf indirekte Belichtung. Am Augenhintergrund fanden sich keine Besonderheiten. Visus: Fingerzählen in $^1/_2$ m Entferung exzentrisch. Farben wurden im ganzen Gesichtsfelde nicht erkannt. Es bestand ein rundes Zentralskotom für Weiß von 55° Durchm. Das ganze obere Gesichtsfeld war für Weiß unterwertig. Zeichen der multiplen Sklerose oder einer anderen Grundkrankheit wurden nicht gefunden. Nebenhöhlen o. B. Die Pat. wurde mit Lichtbädern, Strychnin und Jodkali behandelt.

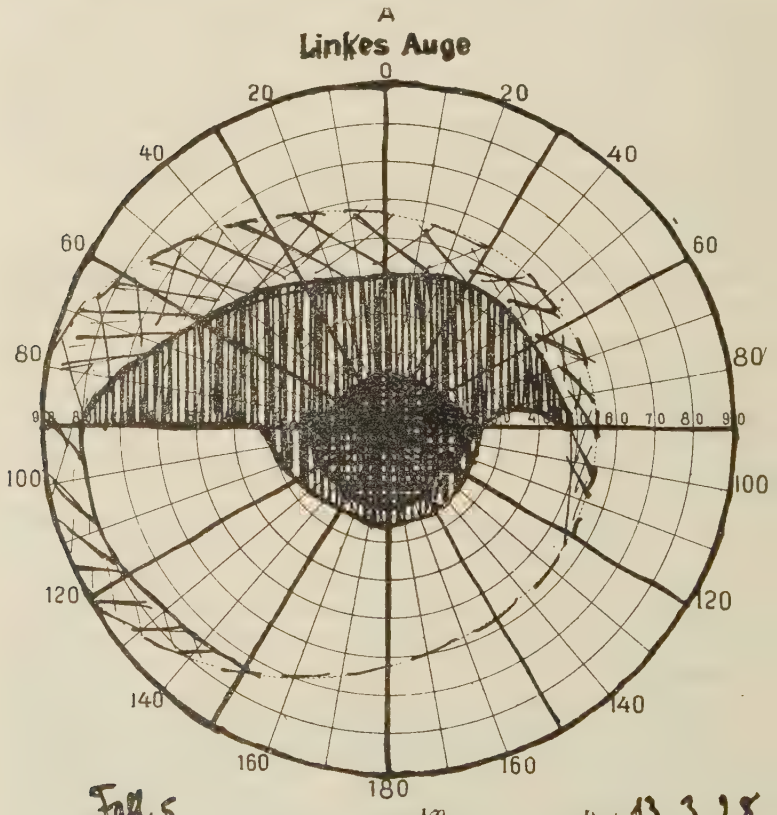

Am 18. 3. war der Visus unverändert, doch war die obere Gesichtsfeldhälfte bis auf den zentralen Ausfall (Durchm. horizontal 55°, vertikal 40°) wieder frei. Im unteren Teil des Gesichtsfeldes wurde Blau extrentisch erkannt.

Am 20. 3. war die Lichtreaktion der Pupille schon deutlicher geworden. Das Sehvermögen war auf $^{0,5}/_{25}$ gestiegen. Am 21. 3. konnte man am Augenhintergrund Veränderungen erkennen. Die nasale Grenze der Pupille war etwas unscharf. Am Papillenrand außen unten bestand eine ganz geringe, weißlich ödematöse Verfärbung. Obwohl das Zentralskotom sich etwas verkleinert hatte, betrug der Visus nur $^{0,5}/_{36}$ exzentrisch. Während nun die Sehschärfe langsam anstieg verkleinerte sich in demselben Maße das Zentralskotom.

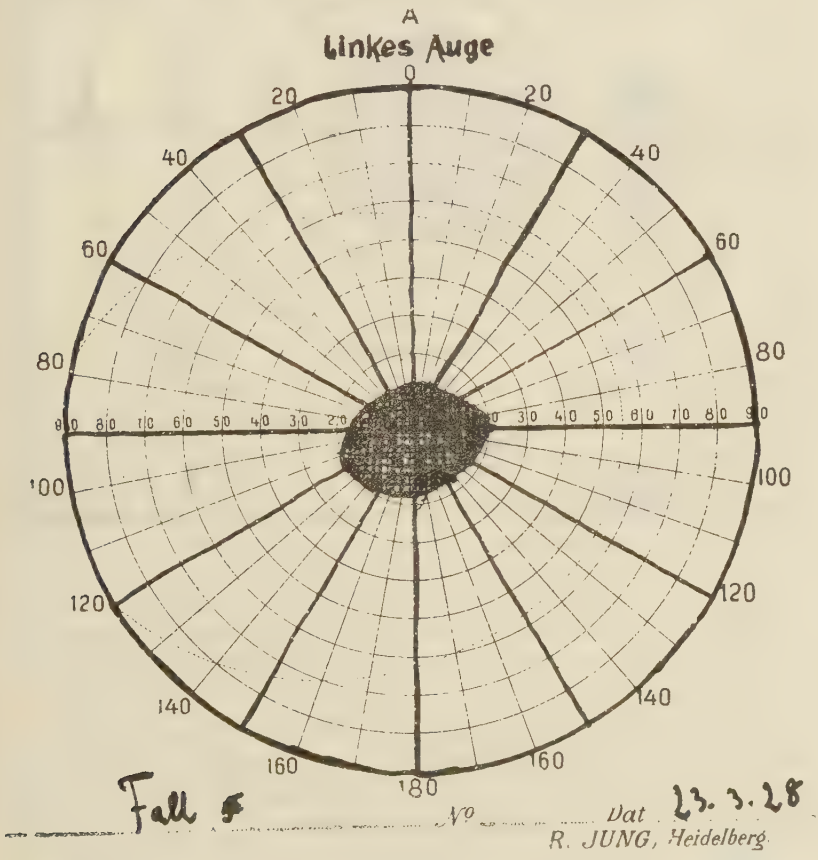

Am 1. 4. ließen sich der blinde Fleck und das Zentralskotom voneinander abgrenzen. Das Zentralskotom war rund

und hatte einen Durchmesser von 16°. In der Peripherie wurden Farben erkannt. V. $^{1,5}/_{20}$.

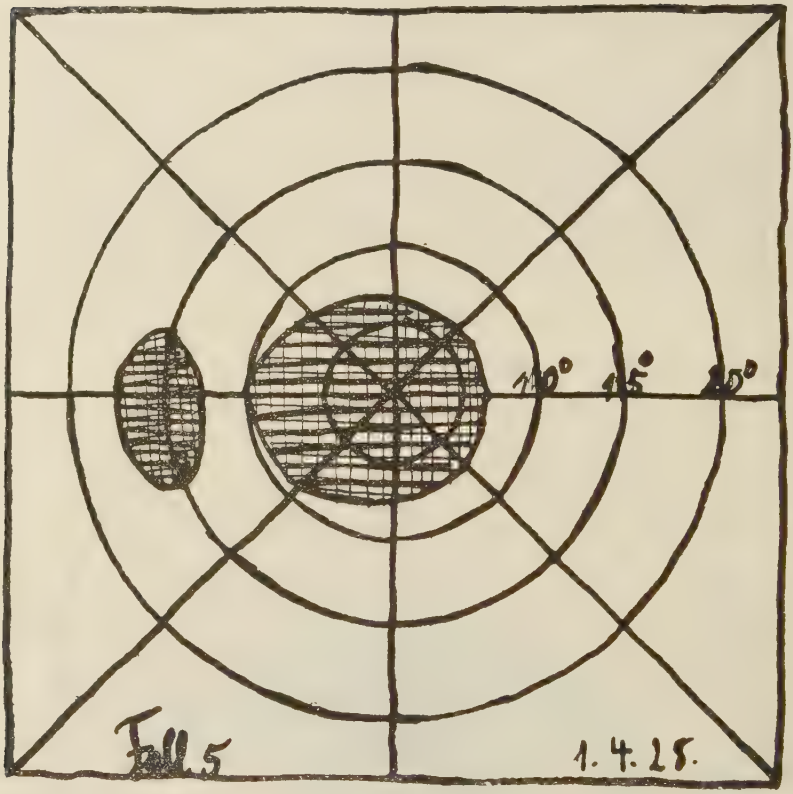

Am 5. 4. war der linke Opticus blaß und eine Spur unscharf. Der V. war auf $^{3}/_{50}$ bis $^{3}/_{35}$ gestiegen. Die Pat. wurde entlassen.

Bei der Nachuntersuchung am 19. 4. ergab sich eine weitere Besserung der Sehschärfe. Sie betrug $^{6}/_{8}$ bis $^{6}/_{6}$. Auch kleinste Farben wurden zentral erkannt. Der linke Opticus war kaum angedeutet abgeblaßt.

Auch bei den übrigen Nachuntersuchungen bis November 1928 war die Sehschärfe normal geblieben. Es bestand kein zentrales Skotom mehr. Der linke Opticus war blaß.

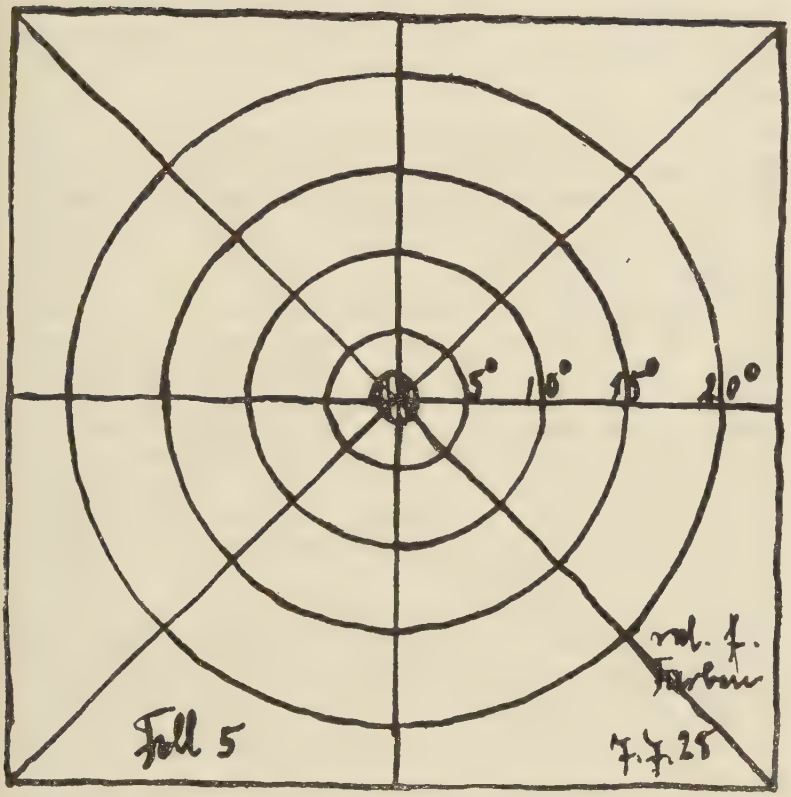

Die plötzlich auftretende, fast gänzliche Erblindung bei negativem Augenhintergrundbefund weist auf die Diagnose retrobulbäre Neuritis. Eine andere Ursache als die „Erkältung" läßt sich dafür nicht finden. Dennoch macht es das Alter der Pat. wahrscheinlich, daß die Sehnervenerkrankung als das erste Anzeichen einer multiplen Sklerose anzusprechen ist. Wie in den vorhergehenden Fällen ist die Beobachtungszeit noch nicht lange genug ausgedehnt, um diese Erkrankung mit Sicherheit ausschließen zu können.

6. Der 21-jährige Mann hat rechts immer schlecht gesehen. Familienanamnese o. B. Vor 10 Tagen hatte er Grippe. Seit 4 Tagen bemerkte er, daß er links schlechter sah. Es bestand ein geringer Strabismus convergens.

23. 3. 22. Die Pupillen reagierten prompt. Das rechte Auge hatte einen Visus von $^{6}/_{24}$ f. mit + 2,0 D. Der l. Bulbus war auf Druck schmerzempfindlich. Die Schmerzen strahlten nach oben aus. Das Sehvermögen war auf Fingerzählen in

2 m Entfernung exzentrisch herabgesetzt. Es bestand l. ein kleines, querovales, absolutes Zentralskotom, Horizontaldurchm. 10°, Vertikaldurchm. 8° und ein relativer Gesichtsfeldausfall von 50° Durchm.

Am 25. 3. wurde seitens der Rhinologen eine Entzündung der hinteren Siebbeinzellen oder der Keilbeinhöhle festgestellt. Der Pat. wurde mit Kopflichtbädern und Jodkali behandelt.

Am 31. 3. hatten die Schmerzen ein wenig nachgelassen, der Visus war $^{6}/_{18}$.

Am 6. 4. wurde der Pat. mit einem Visus l. von $^{6}/_{6}$ entlassen. Pat. hatte keine Schmerzen mehr. Auch das Zentralskotom hatte sich zurückgebildet. Ebenso wie im vorhergehenden Falle konnte bei dem Pat. trotz begründeten Verdachtes eine multiple Sklerose nicht festgestellt werden. Mit konservativer Behandlung wurde völlige Heilung erzielt.

7. Die 30-jährige Frau hatte im Oktober eine starke Erkältung mit Fieber 1 ½ Wochen später bemerkte sie, daß das Sehen rechts abnahm.

22. 11. 21. Rechtes Auge äußerlich reizlos am Fundus nichts Pathologisches zu erkennen. Das Sehvermögen war auf Fingerzählen in 1 m herabgesetzt. Es bestand ein absolutes zentrales Farbskotom von 30° Horizontal-, 20° Vertikaldurchm.

Das linke Auge war reizlos, V. $^{6}/_{12}$ — 1,0 komb. Zyl. — 0,5. A. 180° = $^{6}/_{6}$.

Bei der neurologischen Untersuchung wurde nichts Krankhaftes gefunden, bei der rhinologischen eine Hypertrophie der rechten mittleren Muschel; das Röntgenbild zeigte keine Veränderung.

Auf konservative Behandlung hin besserte sich innerhalb 4 Wochen der Visus rechts auf $^{6}/_{8}$ mit Zyl. — 2,0 A. 180°. Auch das Zentralskotom bildete sich in dieser Zeit vollständig zurück.

Die Diagnose wurde auf die rhinogene Form der Neuritis retrobulbaris gestellt, da sich Anhaltspunkte für eine andere Form der Erkrankung nicht finden ließen. Dennoch kann man den Verdacht auf multiple Sklerose nicht zurückweisen.

8. Die 58-jährige Pat. stand wegen Nebenhöhleneiterung in ärztlicher Behandlung. Seit einiger Zeit hatte sich das Sehen verschlechtert. Am 7. 2. 16 betrug der Visus r. $^{6}/_{24}$, l. $^{6}/_{18}$ + 1,0 = $^{6}/_{8}$ Am A. H l. war oben innen die Papillengrenze unscharf, r. bestand ein absolutes zentrales Farbskotom.

Auf konservative Behandlung hin besserte sich das Sehvermögen rasch, so daß am 16. 2. der Visus bds. + 1,5 = $^{6}/_{6}$ war. R. war die Papille etwas blasser als links. Im übrigen zeigte der Fundus keine Besonderheiten.

Man muß hier die Nebenhöhleneiterung als die Ursache der Sehstörungen ansehen. Eine andere Grundkrankheit ließ sich trotz genauer Untersuchung nicht finden. Multiple Sklerose, die vor allem differentialdiagnostisch in Betracht zu ziehen ist, dürfte bei der Pat., die bereits im 59. Lebensjahr steht, wohl mit Sicherheit auszuschließen sein. Mit konservativer Therapie wurde in kurzer Zeit die Wiederherstellung des normalen Sehvermögens erreicht.

9. 41-jährige Frau, hatte immer gut gesehen. Als Kind hatte sie oft Augenentzündungen. Sie litt seit dem 18. Lebensjahre an „Kopfkrampf." Vor 3 Wochen bekam sie plötzlich Schmerzen im rechten Auge, die bei Bewegungen besonders heftig waren, doch waren sie nach 2 Tagen wieder vorbei. Seitdem sah die Pat. rechts schlecht.

Am 22. 9. 24 war das rechte Auge äußerlich reizlos. Auf der Hornhaut fanden sich zahlreiche alte Trübungen. Die Pupille reagierte prompt. A. H.: Papille nasal rötlicher als temporal, nasale Grenzen verwaschen. Der Visus betrug $^{2}/_{60}$ + 0,5 komb. zyl. + 0,5 A. 20° nach außen geneigt = $^{2}/_{36}$. Auf der Hornhaut des linken Auges saß zentral eine alte Trübung. Der Visus betrug $^{6}/_{8}$.

Rechts bestand ein absolutes Zentralskotom, das den blinden Fleck einbezog Der Durchmesser war horizontal 40°, vertikal 30°. Im nasalen Teil des Gesichtsfeldes wurden Farben nicht erkannt.

Die Untersuchung in der Nervenklinik ergab keine Anhaltspunkte für multiple Sklerose. Bei der Untersuchung der Nasennebenhöhlen fand sich eine Verschattung des linken Siebbeins auf dem Röntgenbilde. Die Rhinologen wollten nur auf Indikationsstellung seitens des Augenarztes operativ eingreifen. Es wurde Kal. Jod. verordnet.

Am 27. 9. war der Visus rechts $^{3}/_{60}$. Das Gesichtsfeld war frei, nur nasal unten war es für Farben in einem kleinen Bezirk eingeschränkt.

Am 20. 10. war der Visus auf $^{6}/_{12}$ + 0,5 = $^{6}/_{8}$ gestiegen. Sonst war der Befund unverändert, vor allem war kein Zentralskotom mehr vorhanden.

Trotz weiterhin unveränderten objektiven Befundes war bei der Nachuntersuchung am 3. 11. 24 der Visus nur $^{6}/_{12}$ f., mit + 1,0 = $^{6}/_{12}$.

Obwohl die Untersuchung keine Anzeichen für multiple Sklerose ergeben hat, bleibt der Verdacht auf diese Krankheit aus den schon mehrfach erwähnten Gründen bestehen.

10. Der 52-jährige Mann hatte früher gut gesehen. Mit 18 Jahren wurde ihm das rechte Auge durch Eisensplitter verletzt. 1916 erlitt er in Rußland eine leichte Gasvergiftung. Damals waren die Augen entzündet. 1918 sollte sich während des Kriegsdienstes in Frankreich das Sehvermögen verschlechtert haben. Seit dem Jahre 1923 hatte er die Arbeit eingestellt. Im Februar 1925 bemerkte er eine erhebliche Abnahme des Sehvermögens beider Augen. Im September 1925 wurde ihm ein Polyp aus dem linken Siebbein entfernt.

Am 13. 1. 1926 war der Befund folgender: Rechtes Auge: Auf der Hornhaut befand sich eine große Macula von 3 mm Durchm., die einen großen Teil des äußeren unteren Quadranten ausfüllte. Die Papille war blaß, zeigte scharfe Grenzen. Der Visus betrug $^{1,5}/_{36}$ — 4,0 komb. zyl. A. 25° — 3,5 = $^{6}/_{60}$. Linkes Auge: Auf der Hornhaut bis zum Zentrum ziehende zungenförmige Macula. Fast zentral eine zweite kaum stecknadelkopfgroße Trübung. Augenhintergrund: Die Papille war leicht abgeblaßt, hatte scharfe Grenzen Visus = $^{6}/_{60}$. Bds. bestand ein rundes Zentralskotom, relativ für Weiß, absolut für Farben. Rechts ging es in den blinden Fleck über und hatte einen Durchmesser von 25°, links von 20°.

Die Untersuchung in der Med.- und Nervenklinik ergab keine Ursache für die schwere Sehstörung. Bei der rhinologischen Untersuchung wurde beiderseits Siebbeineiterung festgestellt

Am 26. Januar wurden auf beiden Seiten Siebbeinpolypen entfernt.

Am 28. 1. war der Visus rechts zyl. — 3,5 A. 30° nach unten geneigt, komb. — 4,0 = $^{6}/_{24}$, l. zyl. + 1,0 A. 58° nach unten geneigt komb. + 1,0 = $^{6}/_{36}$ p. Der Fundusbefund war unverändert. Das Zentralskotom war bds. absolut, r. von 35°, l. von 20° Durchm. R war das Skotom auch für Weiß absolut, l. relativ. Der Zustand besserte sich nicht weiter.

Am 1. 2. 1928 waren beide Augen reizlos, Papillen bds. temporal etwas hell aber kein deutlicher Gewebsschwund vorhanden. Die Grenzen waren unscharf, in der Retina keine krankhafte Veränderung. V. r. c. c. $^{6}/_{36}$, l. c. c $^{6}/_{36}$. Bds. zentrales Farbskotom von 20° Durchm. Der zentrale Ausfall für Weiß war rechts kreisförmig, relativ, von 10° Durchm., l. längsoval, absolut, Durchm. horizontal 8°, vertikal 5°.

Im vorliegenden Falle dürfte das Alter des Pat. das Auftreten einer multiplen Sklerose als unwahrscheinlich erscheinen lassen. Trotzdem man nun bds. die Siebbeinpolypen entfernte, ist die Sehschärfe nicht nennenswert gestiegen. Es trat zwar eine geringe Besserung ein, aber bei der Nachuntersuchung ergab sich, daß auch diese nicht von Dauer war, obgleich von seiten der Nasennebenhöhlen keinerlei Beschwerden mehr bestanden.

11. Die 48-jährige, angeblich sehr nervöse Frau, die während des Krieges und in der Nachkriegszeit wiederholt an Grippe erkrankt war, bemerkte 1924 eine Lähmung des l. Oberlides und nach passiver Hebung desselben starke Verschlechterung des Sehens des l. Auges.

26. 11. 24. Rechtes Auge o. B. Linkes Auge: Visus Fingerzählen in 1 m Entfernung. Die direkte Pupillenreaktion auf Licht war träge Am A. H. bestand ein ganz geringes peripapilläres Oedem. Es fand sich ein großes, absolutes Zentralskotom, für Weiß, rundlich, von 20° Durchm., für Blau von 22° Durchm. Die peripheren Blaugrenzen waren temporal unten stark konzentrisch eingeengt. Bis auf die schlaffe Ptosis l. und die Insuffizienz der Konvergenz war die Motilität intakt. Wa. R. im Blut: negativ. In der Medizinischen Klinik wurde eine Aortenstenose festgestellt. In der Nervenklinik wurde das Leiden als ophtalmoplegische, hereditäre Migräne angesehen. Es bestand allgemeine Übererregbarkeit doch kein Anhaltspunkt für multiple Sklerose.

Unter ambulanter Behandlung besserte sich der Visus, am 11. 12. war er auf $^{6}/_{36}$ (?) gestiegen. Das Zentralskotom war für Weiß absolut, queroval und bezog den blinden Fleck ein. Der Horizontaldurchm. war 35°, der vertikale 22°.

Ende Januar 1925 war der Visus auf $^{6}/_{8}$ gestiegen.

Im April 1925 hatte sich das Sehvermögen auf fast $^{6}/_{6}$ gebessert. Die l. Papille war etwas blasser als die rechte. Sie hatte scharfe Grenzen.

Im Mai 1925 trat mit heftigen Kopfschmerzen l. über dem Scheitel und Hinterhaupt und mit Schwellung des linken Auges wieder starke Sehverschlechterung ein. Es ließ sich ein fast rundes Zentralskotom von 80° Durchm. abgrenzen. Der Visus betrug weniger als $^{1}/_{60}$. Die Papille war sehr hell, scharf begrenzt Die Reaktion der rechten Pupille war normal, die linke war starr.

Motilität: mäßige Ptosis links. Der l. Bulbus war nach oben abgelenkt, so daß in Primärstellung zwischen Limbus und Unterlidrand fast 2 mm Sklera sichtbar wurden. Abduktion

fast aufgehoben. Adduktion auf $^1/_2$ des normalen verringert, Hebung und Senkung kaum beschränkt. In Primärstellung betrug der Schielwinkel 8 — 10° Konvergenz. Der Exophtalmus betrug 2 mm. Bei Palpation keine Resistenz in der Orbita. Bei der rhinologischen Untersuchung wurde röntgenologisch eine Verschattung der linken Nasennebenhöhlen gefunden. Da ein Tumor sich nicht ausschließen ließ, wurde operiert.

Am 22. 6. wurde die Kieferhöhle eröffnet. Dort fand sich eine geringe Menge Pus. Die Schleimhaut war normal. Einige Tage später wurde die Stirnhöhle eröffnet. Es fand sich normale Schleimhaut.

Bereits am 25. 6. waren die Bewegungen beider Augen frei. Das linke Auge stand bei Abduktion etwas höher. Der Bulbus war weiter in die Orbita zurückdrängbar. Da einige Tage später ein Lidoedem auftrat, wurde die Wunde revidiert. Die beiden Eingriffe an den Nebenhöhlen hatten zunächst für das Auge keine unmittelbare Folge. Der Visus betrug im Juli und August Fingerzählen in 0,5 m Entfernung.

Am 1. 9. bestand völliger Ausfall der Funktion des rechten Lateralis, Parese der Heber. Die Papille war blaß-gelblich. Am 28. 12. 1925 betrug der Visus immer noch $^1/_{60}$. Der Grad des Exophtalmus schwankte zwischen 3,5 und 2 mm bei den einzelnen Untersuchungen. Ebenso wechselte der Motilitätsbefund. Die Pat. entzog sich dann längere Zeit der Beobachtung. Bei der Nachuntersuchung am 19. 7. 1928 war der Visus l. = $^6/_{18}$. Bds., besonders temporal, sehr helle atrophische Optici. Bds. quer-ovales zentrales Farbskotom, relativ, Durchm. horizontal 4°, vertikal 8°, l. für Blau horizontal 18°, vertikal 10°, für Rot horizontal 35°, vertikal 25°. Die Ptosis war verschwunden. In Primärstellung war ein beträchtlicher Höherstand des linken Auges zu konstatieren, der bei Hebung sich auf 8°, in den seitlich oberen Blickfeldvierteln auf 4°, im unteren Blickfeld auf 1° verminderte.

Am 8. 1. 1929 war der Visus links = $^6/_{18}$ geblieben. Die rechte Papille war etwas blaß, hatte scharfe Grenzen. Die Gefäße waren nicht eingescheidet. Links war der Opticus atrophisch. Bds. bestand ein absolutes Zentralskotom für Rot, r. horizontal 20°, vertikal 10° Durchm, l. horizontal 50°, vertikal 20° Durchm. Links bestand außerdem ein relatives, rundes Zentralskotom für blau von 15° Durchm.

In Primärstellung bestand ein Höherstand des l. Auges von 4°, der sich im linken und unteren Blickfeld auf 10° vergrößerte. Im r. Blickfeld schwankte die Ablenkung bei Hebung und Senkung zwischen 2 und 4°.

Das lange Bestehen des mächtigen zentralen Skotoms zeigt das Vorhandensein einer retrobulbären Neuritis. Multiple Sklerose kann bei dem Alter der Kranken und bei dem Fehlen jeglicher Symptome (die Pat. wurde neurologisch wiederholt untersucht) ausgeschlossen werden, wenn auch die Motilitätsstörung verdächtig scheint. Bei der Operation der Nebenhöhlen wurde ein Empyem der Kieferhöhle gefunden. Da 6 Monate nach dem Eingriff keine Besserung nachzuweisen war, sondern diese erst im Laufe des folgenden Jahres eintrat, kann sie wohl nicht als Operationsergebnis angesprochen werden. Sehr eigenartig ist das Zusammentreffen mit der Ophtalmoplegie. Durch einen einzigen Herd läßt sich das Krankheitssymtom nur dann erklären, wenn er unmittelbar hinter der Fissura orbitalis superior gelegen ist und den Sehnerven mitbeteiligt hat. Schlecht vereinbar mit einem solchen Sitz ist die intakte Hornhautsensibilität. An einen Herd in der Spitze des Orbitaltrichters könnte man wegen des Exophtalmus denken, doch ist dieser so gering, daß er auch durch die Parese der Seitenwender bedingt sein kann Er müßte dann als diffuser entzündlicher Prozeß aufgefaßt werden, der gleichzeitig den N. VI, den ram. med. des N. III, die zum Ganglion ciliare ziehenden Fasern und den Sehnerven geschädigt hat.

12. Der 32-jährige Mann hatte bis vor 8 Wochen gut gesehen. Mit 7 Jahren hatte er eine Otitis media. Seit 10 Wochen traten erneute Beschwerden seitens des rechten Auges auf. Vor 14 Tagen machte er eine Grippe durch. Er hatte dabei mächtige Kopfschmerzen, die auch schon vorher bestanden und auf eine Beteiligung der Nasennebenhöhlen bezogen wurden. Vor 8 Wochen begann sich das Sehvermögen des rechten Auges zu verschlechtern. Vor 5 Wochen fing er auch links an, schlechter zu sehen. In den letzten Tagen nahm das Sehvermögen bds. rapide ab.

Am 1. 2. 1926 war der Befund folgender: Pupillen bds. eng, Reaktion auf Licht und Konvergenz vorhanden. Beide Augen waren äußerlich reizlos. A. H.: Bds. Papille graurötlich gefärbt, Grenzen verwaschen, Venen stark gefüllt. Prominenz 1 D.

V. r. = $^{6}/_{24}$. Das Gesichtsfeld zeigte ein rundes, relatives zentrales Farbskotom von 20° Durchm. V. l. = $^{1}/_{18}$ p. Es bestand ebenfalls ein rundes aber absolutes Farbskotom von gleicher Größe wie rechts. Von rhinologischer Seite wurde ein Kieferhöhlenempyem links festgestellt. Die Untersuchungen in der Medizinischen Klinik und der Nervenklinik ergaben keinen krankhaften Befund.

Am 11. 2. war das Kieferhöhlenempyem auf konservative Therapie hin abgeklungen. Der Visus hatte sich jedoch weiter verschlechtert. Er betrug rechts $^{6}/_{60}$ — 0,5 = $^{6}/_{36}$ links $^{1}/_{36}$ p. — 0,5 = $^{1}/_{24}$ p. exzentrisch. Das Zentralskotom hatte sich bds. vergrößert und war nun auch für Weiß als relatives Skotom vorhanden. Es war von längsovaler Form und bezog den blinden Fleck ein. Horizontal war der Durchm. 35°, vertikal 20°. Für Farben war das Skotom rechts relativ, links absolut. Pat. wurde von jetzt ab energisch mit Schwitzkuren behandelt, außerdem bekam er Strychnininjektionen. Es wurden ihm wegen Zahneiterung mehrere Zähne extrahiert.

Am 18. 2. betrug der Visus $^{2}/_{24}$, links $^{2}/_{60}$. Das Zentralskotom war jetzt auch rechts für Farben und bds. für Weiß absolut. Der Fundus war bds. unverändert. Es stellte sich Nystagmus bei Endstellungen ein.

Der Befund blieb sich auch weiterhin mit einigen Schwankungen im Gesichtsfeld ziemlich gleich. Die Papillitis ging langsam zurück.

Am 19. 4. begannen bds. die Papillen abzublassen. Die Grenzen waren scharf, die Arterien verengt. V. r. = $^{2}/_{60}$, l. = $^{2}/_{60}$ Das Zentralskotom zeigte rundlichere Form (Durchm. horizontal 35°, vertikal 30°).

Am 28. 4. zeigte die linke Papille temporale Abblassung.

Am 5. 6. war der Visus rechts = $^{2}/_{36}$ p., links = $^{2}/_{60}$. Gesichtsfeld und Fundus waren bds. unverändert. Bei der Nachuntersuchung am 5. 6. 1926 fand sich bds. an der Papille temporal grau-weißliche Verfärbung. Die Gefäße waren nicht verengt. Visus rechts = $^{1}/_{24}$ p., links = $^{1}/_{34}$ p.

Bei der klinischen Untersuchung konnte man kein Zeichen einer multiplen Sklerose als Ursache der Sehnervenerkrankung finden. Dennoch bleibt der Verdacht bestehen, einmal ist das Alter des Pat. suspekt, andererseits hat das Abklingen der Nebenhöhlenaffektion keine Besserung gebracht.

13. 14. 9. 26. Die 40-jährige Frau bemerkte etwa Mitte März, also vor einem halben Jahr, daß das Sehen auf dem rechten Auge schlechter zu werden begann. Das Sehvermögen nahm rasch bis zur völligen Erblindung ab. Mitte April bekam Pat. eine Siebbeinzelleneiterung, so daß die Ausräumung vorgenommen wurde Die rechte Pupille reagierte auf Licht direkt schwach, konsensuell dagegen prompt. Am A. H. fand sich rechts Atrophie der Papille mit scharfen Grenzen. Der Visus war r.: Lichtschein unsicher, l. = $^{6}/_{6}$ p. + 1,0 = $^{6}/_{5}$. Das linke Auge war reizlos, o. B.

Im April 1927 kam Eiter aus der Nase. Es wurde wieder eine Ausräumung des Siebbeines, diesmal links, vorgenommen.

Am 26. 8. 1927 trat Erbrechen auf. Seitdem hatte die Pat. Nebel vor den Augen. Am rechten Auge war der A. H.-Befund unverändert. Es bestand ein großes absolutes Skotom, das nicht abzugrenzen war. Handbewegungen wurden in 2 m Entfernung erkannt. Bds. war die Pupillenreaktion auf Licht und Konvergenz erhalten. Das linke Auge war äußerlich reizlos. Am A. H. waren keine pathologischen Veränderungen zu erkennen. Der Visus betrug mit + 1,0 $^6/_{24}$. Es bestand ein zentrales Farbskotom von 25° horizontalem, 10° vertikalem Durchm. Der temporale untere Quadrant des Gesichtsfeldes war ausgefallen.

Am 22. 9. wurde die Pat. in die Klinik aufgenommen. Das linke Auge war jetzt ebenfalls vollständig erblindet. Auch die linke Papille begann abzublassen. Die Pat. wurde zur Beobachtung in die Nervenklinik verlegt. Dort ergab sich eine leichte Störung im Gebiete der linken Pyramidenbahn, doch waren die Bauchdeckenreflexe vorhanden. Die Röntgenaufnahme des Schädels zeigte eine Verschmälerung und Kompression der Sella turcica. Von rhinologischer Seite wurde an den Nebenhöhlen nichts Krankhaftes mehr gefunden.

Am 12. 10. wurde die Pat. wieder aufgenommen. Es bestand immer noch komplette Amaurose Behandelt wurde mit Kopflichtbädern, Strychnin und Jodkali.

Am 15. 10. wurden links Finger direkt vor den Augen gezählt. Die Pupillenreaktion war sehr deutlich. A. H.: Papille deutlich abgeblaßt. Der temporale untere Gesichtsfeldquadrant war völlig ausgefallen. Von Farben wurde nur Rot nasal vom Zentrum erkannt. Am 22. 10. betrug der Visus links Fingerzählen in $^1/_2$ m. Farben wurden überhaupt nicht mehr erkannt. Pupillenreaktion auf Licht deutlich.

Bei der Nachuntersuchung am 7. 11. war der Befund unverändert. Nur war das Gesichtsfeld temporal in der Peripherie fast bis an die Mittellinie und im Zentrum nach nasal hin bis 30° ausgefallen, so daß nur nasal oben und unten ein kleiner peripherer Rest blieb. Von Neujahr 1928 an begann das Sehvermögen allmählich wieder schlechter zu werden.

Am 16. 1. 1928 waren beide Augen äußerlich reizlos. Rechts bestand amaurotische Pupillenstarre bei starker, fast hippusartiger Pupillenunruhe. Es wurden Handbewegungen ganz temporal in 20 — 25 cm Entfernung erkannt. Links reagierte die Pupille prompt auf Licht. Es wurden oben

innen in 50 cm Entfernung Finger gezählt. Gesichtsfeldrest rechts außen sichelförmig, links im nasalen oberen Quadranten zwischen 20 und 40°.

Es erkrankten hier kurz nacheinander beide Augen. Jedesmal ließ sich auf der betreffenden Seite eine Siebbeineiterung feststellen, die auf operativem Wege völlig beseitigt werden konnte. Trotzdem besserte sich die Sehschärfe nicht. Die auf der Röntgenaufnahme sichtbare Kompression der Sella turcica läßt wohl doch an eine Schädigung des Chiasmas mit Beteiligung der Fasern des papillomaculären Bündels als Ursache der Sehnervenerkrankung denken, während die Nebenhöhlenaffektion eine zufällige Begleiterscheinung sein dürfte.

Kann für die berichteten Fälle die Diagnose rhinogene Neuritis retrobulbaris mit Sicherheit aufrecht erhalten werden? Diese Frage können wir nur mit Wahrscheinlichkeit für die Fälle 8, 10 und 11 bejahen, während alle anderen noch in einem Alter standen, in dem auch Erkrankungen an multipler Sklerose vorkommen, freilich war bei ihnen der rhinologische Befund die einzige zur Zeit nachweisbare Ursache des Sehnervenleidens. Infolgedessen müssen wir den Ausführungen von Hippels beipflichten und das Vorkommen einer „echten" Neuritis retrobulbaris in Zweifel stellen.

Wir tasten demnach bei der Ätiologie der retrobulbären Neuritis oft im Dunklen; infolgedessen sind auch die verschiedensten therapeutischen Ratschläge gemacht worden. In der großen Literatur fehlt es nicht an Erfolgsbeweisen für alle Maßnahmen Über den Wert der einzelnen Behandlungsmethoden ein Urteil abzugeben, ist bei der Neuritis retrobulbaris besonders schwierig. In den meisten Fällen, in denen die Ätiologie nicht zu klären ist, oder in denen eine rhinogene Ursache für die Erkrankung angenommen wird, liegt der Verdacht auf multiple Sklerose nahe, denn eine auffallende Eigenschaft dieser Krankheit ist ja gerade ihre Neigung zu spontanen Remissionen. Im Hinblick auf diese Möglichkeit läßt sich deshalb oft nicht entscheiden, ob die Augensymptome post hoc oder propter hoc zurückgegangen sind. Die therapeutischen Maßnahmen lassen sich in zwei Hauptgruppen teilen: die konservativen und die operativen Methoden.

Als konservative Behandlung werden Kopflichtbäder, Salicylpräparate, Jodkali angewendet. Man hat Erfolge mit Strychnininjektion gesehen Bei positiver Tuberkulinreaktion und dem Versagen anderer Therapie kann man eine vorsichtige Tuberkulinkur einleiten. Die Wirkung des Tuberkulins ist nicht als spezifisch anzusehen, sondern, wie bereits

erwähnt, als parenterale Reiztherapie zu deuten. In derselben Weise können Milchinjektionen wirken. In Analogie zu dieser Behandlung hat A. Fuchs in zwei Fällen von Neuritis retrobulbaris Heilung infolge einer interkurrenten, fieberhaften Erkrankung gesehen. In sehr vielen Fällen besserte sich unter konservativer Therapie das Sehvermögen zusehends. Von Hippel und die Mehrzahl der deutschen Ophtalmologen haben mit solchem Vorgehen gute Erfolge erzielt; Weill, Turner, Paterson, Rawson, Chaillous, Heckford und Davis haben überaus häufig Spontanheilungen beobachtet. Die Kranken fordern aber vom Arzt Behandlung, daher kommt nach Ansicht der genannten Autoren, denen auch v. Hippel sich anschließt, nur konservative Therapie in Betracht. Am weitesten gehen Chaillous und Paterson, die die operativen Erfolge, insbesondere die Hirschs und Mellers für Selbsttäuschung erklären. Ähnlich äußern sich Fleischer und Stock.

Führt die konservative Therapie nach einiger Zeit nicht zum Ziel, bleibt der Befund stationär, oder verschlechtert er sich weiter, dann wird man der Frage eines operativen Vorgehens nähertreten. Doch muß man auch hierin in der Beurteilung eines etwaigen Erfolges vorsichtig sein; es ist nie die Möglichkeit auszuschließen, daß die Besserung auch ohne Operation aufgetreten wäre. Ich weise nur auf einen Fall hin, den v. Hippel erwähnt: Während 14 Tagen blieb die Erkrankung unverändert. Es wurde die Bestimmung getroffen, den Patienten am Montag zu operieren, wenn bis dahin keine Besserung eingetreten sei. Am Sonntag hob sich plötzlich der Visus, und der Heilungsprozeß machte von da an rasche Fortschritte. v. Hippel knüpft daran die Bemerkung: „Wäre die Besserung erst am Dienstag aufgetreten und hätte ich Montag operieren lassen, so war der glänzende Erfolg bewiesen."

Die operativen Eingriffe, die bei Neuritis retrobulbaris gemacht werden, sind verschiedener Art. Meist werden die hinteren Nebenhöhlen eröffnet und daran anschließend ausgeräumt. Es werden aber auch bei sonst negativem Untersuchungsbefund Septumdeviationen beseitigt, hypertrophische Muscheln reseziert, auch dies mit schnell darauf folgender Besserung.

Um beurteilen zu können, wann auf operativem Wege die rhinogene Neuritis retrobulbaris angegangen werden kann, muß man sich überlegen, auf welche Weise hierbei eine Beeinflussung des Krankheitsprozesses stattfindet. Bei der Eröffnung und Ausräumung entzündlich veränderter

Siebbeinzellen und Keilbeinhöhlen beseitigt man den Entzündungsprozeß. Wie ist es aber in den Fällen, bei denen die klinische Untersuchung keine Veränderungen der hinteren Nebenhöhlen zeigt und doch nach der Operation eine Wendung zum Besseren eintritt? Traquair, van der Hoeve u. a sind der Ansicht, daß die Wirkung der Operation im Blutverlust zu suchen sei, der die ähnliche Bedeutung wie ein Aderlaß habe. Nach Neumann bewirkt die Eröffnung der hinteren Nebenhöhlen eine Ventilation. Auch White nimmt an, daß die Erfolge der früher viel von ihm auch bei normalem Nebenhöhlenbefund ausgeführten Operationen (oft genügte die Resektion der mittleren Muschel) auf Konto der Behebung des negativen Drucks in den Sinus zu setzen sei, wenn auch dadurch der eigentliche Krankheitsherd nicht beseitigt wurde. Caneghem beobachtete fünf Kranke, die neben der Sehstörung über Migräne klagten Trotz negativen Nasenbefundes brachte die Operation Heilung. Es handelte sich dabei seiner Meinung nach um einen Krampfzustand der A. ophthalmica, der aber durch einen operativen Eingriff im Gebiet der A. ethmoidalis auf reflektorischem Wege gelöst wurde. Der gleichen Anschauung ist Sargnon, der fast immer mit der Resektion der mittleren Muschel auskommt. Auch Colrat und Bérard vertreten die Reflextheorie. Nach den Untersuchungen von Carmi und Pietrantoni wirkt der operative Eingriff an den hinteren Nebenhöhlen ändernd auf die Zirkulation in den Fundusgefäßen. Harkneß nimmt an, daß eine akute Entzündung auf die chronische Hyperplasie der Nebenhöhlenschleimhaut superponiert ist. Bei Eintreten von Abflußbehinderung kommt es zur Opticusschädigung. Die Eröffnung der hinteren Nebenhöhlen beseitigt die Abflußbehinderung und erklärt so die schnelle Besserung des Befundes.

Die Operationen an den Siebbeinzellen und der Keilbeinhöhle sind durchaus nicht harmlos. Es sind Fälle beschrieben (allerdings sehr selten), bei denen es zur Verletzung der Lamina cribrosa und anschließend zu Cerebrospinalmeningitis mit tödlichem Ausgang kam (Davids, Siegrist, Seefelder). Auch kann es bei den engen Beziehungen zwischen Keilbeinhöhle und Opticus (Onodi s. o.) zur direkten Schädigung des Sehnerven durch die Operation kommen (Heller). In Übereinstimmung mit v. Hippel u. a. ist daher zu fordern, daß man erst nach Versuchen aller konservativen Mittel und bei klinisch sicher nachweisbarem Nebenhöhlenbefund operiert. Dagegen stehen viele Autoren auf dem Standpunkt, daß frühzeitig operiert werden müsse, weil oft nur so die Sehkraft zu retten sei (Meller, Hirsch u. a.) Esch erklärt,

daß leichte Krankheitszustände der hinteren Nebenhöhlen klinisch nicht sicher zu erkennen seien. Er fordert daher frühzeitige Eröffnung der hinteren Sinus auch in Fällen mit negativem klinischem Befund. Auch de Rosa und Meller halten es für angezeigt, zu diagnostischen Zwecken zu operieren, zumal auch bei negativem Resultat eine Besserung eintreten kann. Die operative Therapie auch bei negativem Untersuchungsbefund befürworten vor allem Rhinologen (Canuyt, Whelan, Barnert u. a.). Zwar geben Rawson, Roberto, Adrogué und Cutler zu, daß auch Spontanheilungen vorkommen, doch halten sie den Einfluß einer Operation für durchaus günstig. Engelking fordert eine Eröffnung der Nebenhöhlen außer bei Sinusitis auch bei Anomalien in der Nase oder abnormer Größe der Nebenhöhlen und bei besonderer Enge des Canalis opticus. Bei ungenügender Lüftung der Nebenhöhlen muß diese beseitigt werden. Canuyt, Ramadier und Velter nehmen einen mittleren Standpunkt ein. Sie geben acht Tage lang Quecksilbercyanürinjektionen. Erst wenn daraufhin keine Aenderung des Krankheitsbildes eintritt, operieren sie. Oft trat schlagartig nach dem operativen Eingriff die Besserung auf. Sargnon berichtet von einem 34-jährigen Patienten Visus rechts $^{5}/_{10}$, links $^{6}/_{6}$. Das degenerierte Ende der mittleren Muschel wird reseziert. Unmittelbar nachher kann Patient lesen. Einen Tag später ist der Visus rechts $^{4}/_{10}$ bis $^{8}/_{10}$. Der Visus hatte sich also keineswegs geändert. Es war kein Erfolg vorhanden, wie ihn der Operateur annimmt. Dunlop und Craig operierten eine 35-jährige Patientin. Rechts Visus $^{6}/_{60}$. In der rechten Choane waren Polypen, in der Kieferhöhle rechts etwas Eiter, links Eiter zwischen Scheidewand und mittlerer Muschel. Bds. in den Keilbeinhöhlen Eiter, Schleimhaut nekrotisch. Bald nach der Operation trat Besserung auf. Nach 3 Wochen Visus $^{6}/_{6}$. Trossat berichtet über einen 38-jährigen Patienten. Visus links $^{2}/_{10}$. Links Christa septi und Hypertrophie der mittleren Muschel, im mittleren Nasengang Schleimeiter. Ein endonasaler Eingriff wird abgelehnt. Da sich der Visus weiter verschlechtert, Entfernung der vorderen $^{2}/_{3}$ der mittleren Muschel. Nach vier Tagen ist der Visus $^{6}/_{6}$. Interessant ist folgender Fall von Krassnig:

9-jähriges Mädchen, bds. Neuritis retrobulbaris Fundus o. B. Visus rechts Handbewegungen 1 m, links $^{1}/_{2}$ m. Links ist die mittlere Muschel geschwollen, etwas schleimig-eitriges Sekret vorhanden. Das Röntgenbild zeigt verschwommene Nebenhöhlenzeichnung. 17. 1. Siebbeineröffnung: Oedematöse Schleimhaut. Visusbesserung, die dauernd fortschreitet

bis zum 10. 2. Da tritt Schnupfen auf. Rechts bessert sich der Visus nicht weiter, links verschlechtert er sich wieder. Mit Rückgang der Entzündung bessert sich schrittweise der Visus. Ende April Visus bds. $^6/_6$

18-jähriges Mädchen. Links Neuritis retrobulbaris. Visus links Finger 15 cm. Zentralskotom: Stehende Ellipse. Oedem der Retina. Nasenschleimhaut geschwollen, mittlere Muschel der Nasenscheidewand anliegend, links mehr als rechts. Siebbeineröffnung: Schleimhaut rot, etwas geschwollen. Keine Besserung. Schwitzkur, kein Erfolg. Sieben Monate später ist der Visus unverändert, Papille blaß. Röntgenbild o. B. Trotzdem Eröffnung der Keilbeinhöhle am 16. 2. Am 29. 2. werden Finger über das Zimmer gezählt. Die Öffnung im Keilbein verschließt sich durch Granulationen. Sofort wird der Visus schlechter. Nach nochmaliger Eröffnung bessert sich der Visus auf $^6/_{60}$. Das Zentralskotom wird kleiner. Ein halbes Jahr später Visus $^6/_{60}$, doch in der Peripherie chorioiditische Herde.

Auch in anderen Fällen hat Kraßnig die Erfahrung gemacht, daß bei Verschlimmerung der rhinologischen Erkrankung der Visus schlechter wird und sich erneut bessert, wenn die katarrhalischen Erscheinungen in der Nase oder den Nebenhöhlen abgeklungen sind. Dieses Verhalten betrachtet er als beweisend für den rhinogenen Charakter einer Neuritis retrobulbaris. Einen ähnlichen Fall veröffentlicht Zobel.

Ueber unsichere Erfolge berichtet Casadesus. Neben guten Erfolgen bei operativer Behandlung machte Gottlieb folgende Beobachtung: Junge Dame, bei der keine Nebenhöhlenaffektion festzustellen war, erkrankte an Neuritis retrobulbaris. Trotzdem Ausräumung der Sinus. Keine Besserung. Doch nach einiger Zeit besserte sich das Leiden spontan. Oliver und Crowe kommen zu verschiedenen Ergebnissen. Bei allen ihren Fällen ist zwar durch genaue Untersuchung jegliche andersartige Aetiologie ausgeschlossen, doch auch für rhinogene Affektion fand sich kein Anhaltspunkt. Von zehn untersuchten Fällen fanden sich bei der Eröffnung der hinteren Nebenhöhlen entweder Polypen oder nur mikroskopisch nachweisbare entzündliche Veränderungen der Schleimhaut, nie war die Nebenhöhlenschleimhaut ohne pathologische Veränderung. Bei sechs Patienten trat bald nach dem Eingriff schnelle, auffallende Besserung ein, in einem Fall wurde der Visus nur wenig besser, zwei Fälle änderten sich überhaupt nicht, und in einem Fall stellte sich (bei Eröffnung der hinteren Sinus wurde der Eiter festgestellt)

Amaurose ein. Bei einem der sechs gebesserten Fälle bestand früher einmal Doppelsehen. Dieser ist also dringend verdächtig auf multiple Sklerose. Zwei weitere Fälle sind dadurch eigentümlich, daß die Opticusveränderung einseitig war, die Sinusitis aber auf beiden Seiten bestand.

v. Hippel hat seine Erfahrungen an der Göttinger Augenklinik auf der Tagung der Deutschen Ophthalmologischen Gesellschaft in Heidelberg mitgeteilt. Von 70 Fällen von Neuritis retrobulbaris wurde bei keinem die Sieb- oder Keilbeinhöhle eröffnet, sondern es wurde nur bei zwei Patienten ein Eingriff an der Nase aus rhinologischer Indikation und bei einem Fall die Eröffnung der Stirnhöhle vorgenommen. 48 Fälle sind mit normalem oder praktisch brauchbarem Visus geheilt. Ein Teil der nicht gebesserten Fälle ist familiär, drei Fälle wurden auswärts operiert. Scheerer berichtet, daß in der Augenklinik in Tübingen 15 — 20 % der Neuritis retrobulbaris verdächtig auf rhinogene Aetiologie waren, daß aber in den meisten Fällen, in denen operiert wurde, die Bestätigung dieses Verdachtes ausblieb. Die Ergebnisse waren die gleichen wie früher ohne rhinologische Behandlung. Scheerer vermutet, daß viele Menschen, die häufig an Schnupfen leiden, geringfügige Veränderungen der Nebenhöhlenschleimhaut haben, ohne daß diese zu Neuritis retrobulbaris führen, die aber fälschlicherweise als ursächlich für die Opticuserkrankung angesehen werden. Auch da, wo die Operation mit Erfolg angewandt wurde, beweist der Erfolg aus Gründen, die bereits erwähnt wurden, nicht, daß damit eine ursächliche Behandlung durchgeführt wurde. Der größte Teil der veröffentlichten Fälle stand in einem für multiple Sklerose verdächtigen Alter. Diese könnte nur durch jahre- und jahrzehntelange Beobachtung, die meist unterblieb, ausgeschlossen werden. Auch bei den Beobachtungen Krassnigs sind die Patienten fast alle jüngeren Alters. Bei einem seiner Patienten, dessen Visus sich auch nach anfänglicher Besserung während eines Katarrhs verschlechterte, ist es sehr auffallend, daß der Kranke, der einige Tage, nachdem er plötzlich blind geworden war, in die Klinik aufgenommen wurde, bei der Aufnahme bereits wieder ein wenig sehen konnte. Zu seiner Beobachtung über die Verschlechterung des Visus bei Auftreten eines Katarrhes ist zu bemerken, daß auch andere Augenerkrankungen, z. B. Iritis, sich nach einer Erkältung verschlechtern können. Eine schneller auftretende Besserung, als sie bei konservativer Therapie in Erscheinung tritt, hat Krassnig nicht zu verzeichnen. Am meisten wird man dann berechtigt sein, der operativen Therapie den Erfolg zuzuschreiben,

wenn er schlagartig nach der Operation auftritt, wie es z. B. Meller gesehen hat. Bei den Fällen von Gottlieb und v. Hippel drängt sich die Frage auf, ob Operation und Rückgang der Krankheitserscheinungen nicht zufällig zusammenfallen.

In den letzten Jahren hat Herzog eine neue konservative Methode zur Behandlung der retrobulbären Neuritis empfohlen, die Beseitigung des Schleimhautoedems durch Kokain. Ihm war aufgefallen, daß bei den wegen des Verdachtes auf rhinogene Affektionen untersuchten Patienten sich oft nach der Untersuchung das Befinden besserte, der Visus sich hob, das Zentralskotom kleiner wurde. Man legte je zwei Stunden Tampons mit 3 % igem Kokain-Adrenalin in die Nase. Handelte es sich um rhinogene Fälle, dann konnte Herzog stets eine Besserung beobachten, zum mindesten vorübergehend. Dagegen hat Herzog in Fällen mit andersartiger Aetiologie noch nie eine Besserung gesehen. Während der Behandlung können subjektive Beschwerden auftreten, die sich jedoch durch Aussetzen sofort beheben lassen. Auch Seefelder hat mit diesem Verfahren durchaus gute Erfolge erzielt und empfiehlt es besonders wegen seiner Harmlosigkeit. Fleischer und Axenfeld sind der Meinung, daß die Daueranämisierung nicht spezifisch wirkt, wie Herzog angibt, sondern daß sie auch bei multipler Sklerose und anderen Erkrankungen eine Besserung herbeiführen kann. Fazakas fand, daß bei Fällen von Neuritis retrobulbaris mit van der Hoeve'schem Symptom nach Daueranämisierung die Vergrößerung des blinden Flecks vorübergehend zurückging. Ein daraufhin vorgenommener operativer Eingriff beseitigte dann jedesmal alle pathologischen Erscheinungen am Auge. Erfolge mit Daueranämisierung sahen auch von Herrenschwand, Mylius, Salkovskij, Volfkovic, Churgina und Carette. Dieser erklärte infolge seiner Untersuchungen die Wirkung der Kokain-Adrenalin-Tamponade 1. als eine lokale Vasokonstriktion, die eine Lüftung und Drainage der hinteren Sinus vermittelt und 2. als eine Fernwirkung durch den Sympathicus (man beobachtet auch Pupillenveränderungen) auf die Zirkulationsverhältnisse des Sehnerven. Er konnte meßbare Aenderungen des arteriellen Blutdrucks in der Retina feststellen. Die beobachteten Pupillenveränderungen waren teils Miosis (!), teils Mydriasis. Es konnte sowohl erhöhte als auch herabgesetzte Arterienspannung beobachtet werden. Der intrarterielle Druck stieg oft gewaltig, einmal bis auf 60 mm Quecksilber. Diese Ergebnisse sind zwar unsicher, aber vielleicht doch geeignet, die Theorie Herzogs und Seefelders zu stützen. Die

Untersuchungen von Carmi und Pietantroni bestätigten, daß die nasale Applikation von Kokain und Adrenalin auf die Zirkulation in der Retina einwirkt. Sie fanden danach peripapilläre Ischämie der Netzhaut.

Eigene Erfahrungen über diese Therapie liegen an der Breslauer Augenklinik bisher nicht vor.

Praktisch wird man, wo eine Nebenhöhlenerkrankung vorliegt, operieren, um tunlichst gute Heilungsmöglichkeiten zu schaffen. Bei genügender Ausdauer dürfte wahrscheinlich eine ganze Reihe von Operierten oft durch konservative Behandlung gebessert worden sein. Jedenfalls gebührt dem Ausspruch v. Hippels volle Anerkennung: „Das Vorhandensein einer rhinogenen Form der Neuritis retrobulbaris wird nicht bestritten, ist aber auch nicht zu beweisen."

Zum Schluß ist es mir eine angenehme Pflicht, Herrn Geheimrat Bielschowsky für die wohlwollende Förderung, die er meiner Arbeit angedeihen ließ, ergebenst zu danken.

Literaturverzeichnis.

Aussprache i. d. Wien. Ophthal. Ges. Ref. Klin. Monatsbl. f. Augenheilk. Bd. 64, S. 559. 1920.

Amersbach: Auge und Nase. Ztschr. f. Laryngol. Rhinol. Otol. und ihre Grenzgebiete. Bd. 15, S. 246, 1927.

Baillart und **Carette:** Ann. d'occulist. B. 163, S. 922. 1926.

Barnert, Cyril: New York States Journ. of med. Bd. 26, S. 1017.

Baldenweck L.: Arch internat. de laryng., otol.-rhinol. et broncho-oesophagoscopie. Bd. 3, S. 403.

Beck, Oskar: Monatsschr. f. Ohrenheilk. u. Laryngol. Jahrg. 55, S. 43. Ztschr. f. Augenheilk. Bd. 53, S. 295.
Monatsschr. f. Ohrenheilk. u. Laryngol. Jahrg. 57, S. 893.

Beck-Pillat: Klin. Monatsbl. f. Augenheilk. Bd. 70, S. 78.

Behr, Carl: Klin. Monatsbl f. Augenheilk. Bd. 55, S. 193. 1925.
Münch. Med. Wochschr. Jahrg. 71, Nr. 20. Zur Entstehung d. multiplen Sklerose.

Benoit, Albert: Annal. de la soc. méd. chirurg. de Liège. Jahrg. 58, S. 69.

Botey, Ricardo: Arch. de oft. Bd. 25, S. 305.

Brückner: Ref. auf d. Vers. dtsch. Naturf. u. Ärzte, 1920, Nauheim. Zentralbl. f. Ophthal. Ergebn. Bd. 3, S. 545, 1920.

Caliceti: Rev. de laryng. d'otol. et de rhinol. Jahrg. 46, S. 13.

Caneghem, van: Ann. des mal. de l'oreille du l'oreille du larynx du nez et du pharynx, Bd. 44, S. 897.

Canuyt, G. J. Ramadier et **Velter:** Ann. des mal. de l'oreille du larynx, du nez et du pharynx, Bd. 44, S. 39.

Carette, C.: Arch. intern. du laryngol. otol.-rhinol. et broncho-oesophagoscopie. Bd. 6, S. 537.

Carmi, A. et **L. Pietantroni:** Riv. otol.-neuro-oftalmol. Bd. 5, S. 101, 1928.

Casadesus, F.: Arch. de oft. Bd. 24, S. 654. Bd. 25, S. 12.

Chaillous, J.: Annal. d'oculiste. Bd. 161, S. 106.

Cheval, V. et **H. Coppez:** Scalpel. Jahrg. 74, S. 717.

Coffin, Lewis, A.: Ann. of otol. rhinol. and laryngol. Bd. 37, S. 165. 1928.

Cutler, Colman, W.: Arch. of ophthalm. Bd. 52, S. 331.

Davids, H.: Gr. Arch. Bd. 115. S. 66.

Dawson, George, W.: Lancet, Bd. 207, S. 318,

Dellepiane, Rawson, Roberto und **Estéban:** Adrogué. Semana med. Jahrg. 32, S. 481.

Demaris, E.: Arch. de oft. Bd. 24, S. 113.

Demaris, E. et **Juan Layera:** Sem. med. Jahrg. 29, S. 1057.

Diskussion on optic. neur. in its relation to sinusitis. Proc. of the royal soc. of med. Bd. 19, Nr. 6.

Eicken, v.: Ref. auf d. Vers. dtsch. Naturf. u. Ärzte in Nauheim. 1920. Zentralbl. f. ophthal. Ergebn. Bd. 4, S. 49.

Engelking: Nase und Auge. Ztschr. f. Laryngol. Rhinol. Otol. u. ihre Grenzgeb. Bd. 15, S. 273, 1927.

Esch, A.: Kl. Wchschr. Jahrg. 7, S. 938, 1928.

Falk, E. L.: New York Med. Journ and med. Rec. Bd. 118, S. 264.

Fazakas, Sandor: Orvosi hétilop, Jahrg. 71, Nr. 2. Die Diagnose d. rhin. retrobulb. Neuritis.

Fleischer: Kl. Monatsbl. f. Augenheilk. Bd. 46, I, S. 113, 1908.

Forchner, L. und **J. Sommer:** Monatsschr. f. Ohrenheilk. u. Laryng. Rhinol. Jahrg. 62, S. 119.

Fuchs, A.: Wien. Med. Wchschr. 1928, II, S. 905.

Gallaher, Thom., J.: Laryngoskope. Bd. 31, S. 692.

Gibb, J, A.: Brit. Med. Journ. Nr. 3366, S. 12.

Gilse, van: Nederl. Sch. Tijdschr. v. Genesk. Jahrg. 68. I Nr. 12, S. 1363.

Gottlieb, Mark, J.: Am. Journ. of surg. Bd. 39, S. 166.

Harkness, G. F.: Ann. of otol. rhinol. a. laryngol. Bd. 31, S. 964.

Heckford, Frank: Brit. med. journ. Nr. 3394, S. 93.

Heller: Laryngoskope, Bd. 33, S 60.

Hensen, H.: Kl Monatsbl. f. Augenheilk. Bd. 72, S. 75.

Herrenschwand v.: Ztschr. f. Augenheilk. Bd. 57, S. 78.

Herzog: Wien. Kl. Wchschr. Jahrg. 37, Nr. 39.
Referat auf der 2 Tagung d. bayr. augenärztl. Verein. Nürnberg, 1927.
Kl. Monatsbl. f. Augenheilk. Bd. 79, S. 807.
Arch. f. Augenheilk. Bd. 99, H. 3. Über die Neuritis retrobulbaris.

Hieget et **Joux:** Journal de neurol. et de psych. Jahrg. 27, Nr. 7.

Hippel von: Krankheiten des Sehnerven, Graefe-Saemisch.
Handb. d. Augenheilk. 2. Aufl. 1923.
Dtsch. ophthalm. Ges. in Heidelberg, 1928.
Ref. Zentralbl. f. Ophthalm. Bd. 20, S. 161.

Hirsch und **Meller:** Über die rhinogene Neuritis retrobulbaris. Grenzgeb. 1926, H. 2.

Hoeve, van der: Kl. Monatsbl. f. Augenheilk. Bd. 68, S. 691.

Husik, David N.: Laryngoskope Bd. 32, S. 874.

Igersheimer: Syphilis und Auge. Berlin 1928, S. 242 u. 320 ff.

Jänsch, C.: Inaug. Diss. Breslau 1924.

Jaensch, P. A.: Kl. Monatsbl. f. Augenheilk. Bd. 77, S. 339, 1926.
Ann. de phys. Bd. 81, S. 746, 1927.

Janssen, H.: Arch. f. Ohren-, Nasen-, Kehlkopfheilk. Bd. 109, S. 188.

Jendralski: Kl. Monatsbl. f. Augenheilk. Bd. 71, S. 19.

King, J. J.: Journ. of the am. med. assoc. Bd. 78, S. 508.

Kleyn, de und **Gerlach:** Arch. f. Ophtalm. Bd. 84, S. 164.

Krassnig, Max: Arch. f. Ohren-, Nasen-, Kehlk.-Heilk. Bd. 109, S. 175.

Langenbeck: Arch. f. Ophtalm. Bd. 87, S. 226.

Liébault, Gorge: Rev. de Laryngol. d'otol. et de rhynol. Jahrg. 45, S. 565.

Lorie, A. I. und **Lichtenberg, J. S.:** Transact. of the 25. Ann. meet. of the amer. acad. ophthalm. a. otol. laryngol. S. 5 – 10.

Lubarsch-Ostertag: Erg. d. allg. Pathol. u. pathol. Anat. d. Menschen u. d. Tiere 21. Jahrg. Erg. Bd. II, 1, 1928.

Marburg: Ztschr. f. Augenheilk., Bd. 44, S. 125, 1920.

Mezzatesta, F.: Riv. otol. oftalmol. Bd., 1, S. 550. Bd. 2, S. 37.

Möller, J.: Verh. d. dän. oto. laryngol. Ges. Hospitalstitende. Jahrg. 65, Nr. 28.

Mursin, A. N. Ssaratofski: Westnik idrawohranenija, Jahrg. 3, S. 20.

Mylius: Ztschr. f. Augenheilk. Bd. 64, S. 22.

Oliver, A. Growe: Arch. of otol. laryngol. Bd. 6, retrobulbäre Neuritis u. Infektion d. Nebenhöhle.

Paterson, J. V: Brit. med. journ. Nr. 3488, S. 863.

Pesme, Paul: Ann. ocul. Bd. 161, S. 507, 1924.

Portmann, G. et **Pesme**: Atti d soc. ital. oto. neurol. oftal. S. 28, 1926.

Ramadier, J.: Ann. des malades de l'oreille, de larynx, du nez et du pharynx. Bd. 41, S. 115.

Richter: Kl. Monatsbl. f. Augenheilk. Bd. 77, S. 215.

Rollet, Sargnom Colrat et **Monier-Cuhn**: Rev. d'oto neurol. ophth., Bd. 5, S. 616.

Rosa, G. de: Riv. d'oto-neuro-oftalmol. Bd. I, S. 546.

Ross, A. und **E. Craig Dunlop**: Transact. of the ophth. soc. of the united kingdom. Bd. 44, S. 105.

Rossem, A. van: Geneesk. gids, Jahrg. 3, S. 202.

Rouget et **Lemariez**: Arch. internat. de Laryngo-oto-rhinol. Bd. 5, Nr. 6.

Sankowskij, J.: Arch. oftalmol. Bd. 2, S. 461.

Sanchez Gonzalez: Ann. de la sov. mex. de oftalmol. y oto-rhino-laryngol. Bd. 2, S. 182.

Sargnon, A.: Oto-rhino-laryngol. internat. Bd. 7, S. 265.

Sargnon e **Berard**: Oto-rhino-laryngol. internat. Bd. 9, S. 266. Arch. internat. de laryngol.-otol. rhinol. e broncho-oesophagoscopie. Bd. 3, S. 436.

Sargnon e **Colrat**: Rass. internat. die clin. e terapia. Jahrg. 8, S. 698.

Scalinzi, Noé: Boll. d'oculist. Jahrg. 7, S. 393, 1928.

Scheerer: Über einige Erkrankungen des Sehnervenstammes Arch. f. Augenheilk. Bd. 99, Heft 3, 1928.

Schlippe: Klin Bl. f. Augenheilk. Bd. 72, S. 800.

Seefelder: Zentralbl. f. Ophthalm. Bd. 20, S. 162, 1928.

Stella, H. de: Scalpel. Jahrg. 74, S. 792.

Stewart, de Stenhouse: Brit. journ. of ophthal. Bd. 12, S. 413, 1928.

Stoewer: Ztschr. f. Augenheilk. Bd. 51, S. 325, 1923.

Stock Kl. Monatsbl. f. Augenheilk. Bd. 71, S. 219. Bd. 72, S. 799.

Sutherland, I. M.: Journ. of the midrigan. state med. soc. Bd. 23, S. 279.

Symen, W. S.: Journ. of the laryng. a. otol. Bd. 39, S. 375 u. 408.

Tommasi, J.: Riv. oto-neurol-oftalmol. Bd. 4, S. 428.

Traquair, H. M.: Journ. of laryngol. a. otol. Bd. 39, S. 384.

Trossat: Oto-rhino-laryngo internat. Bd 9, S. 1–3.

Turner, A. L.: Journ. of laryngol. A. otol. Bd. 39, S. 371.

Uhthoff Graefe-Saemisch, Handb. d. Augenheilk. 2. Aufl. 11, 2. Kl. Monatsbl. f. Augenheilk. Bd. 54, S. 48, 1915.

Urbanek: Ztsch. f. Augenheilk. Bd. 65, S. 296, 1928.
Velter, E.; Liébault: Arch. d'ophthalm. Bd. 40, S. 159.
Voigt, Fritz: Ztschr. f. d. ges. Neurol. u. Psych. Bd. 113, S. 804, 1928.
Volfkovic und **Churgina**: Ruski a. zurnal Bd. 6, Nr. 7.
Watson-Williams, Patric: Lancet. Bd. 209, S. 858.
Weill-George: Ann. d'oculiste, Bd. 160, S. 793.
Rev. d'oto-neuro-oculist. Bd. 4, Nr. 5.
Wehlan, George, L.: Laryngoscope, Bd. 35, S. 430.
White, Leon, E.: Boston med. a. surg journ. Bd. 185, S. 133.
Ann. of otol. rhinol. a. laryngol. Bd. 37, S. 128, London 1928.
Wilbrand und **Sänger**: Neurol. d. Auges. Bd. 5.
Wildenberg, L. van den: Scalpel, Jahrg. 76, S. 561.
Young, Gavin: Journ. of laryngol. a. otol. Bd. 39, S. 381.
Zobel: Ztschr. f. Augenheilk. Bd. 52, S. 176, 1924.

Lebenslauf.

Verfasserin der Arbeit, Else Perls, Tochter des Arztes Dr. med. Wilhelm Perls und seiner Ehefrau Marie, geb. Reissner, wurde am 16. April 1904 zu Waldenburg in Schlesien geboren. Sie besuchte die Viktoria-Schule (Studienanstalt realgymnasialer Richtung) in Breslau, wo sie am 13. März 1923 das Zeugnis der Reife erhielt. Sie widmete sich dem Studium der Medizin in Breslau, München, Freiburg und Wien. Im Sommersemester 1925 bestand sie in Breslau das Physikum und ebenfalls in Breslau am 27. August 1928 das Staatsexamen. Während des praktischen Jahres arbeitete sie vom 28. August 1928 bis 14. Januar 1929 an der Universitäts-Augenklinik in Breslau (Direktor: Geh. Rat Bielschowsky), vom 15 Januar bis 31. Mai 1929 am Pathologischen Institut der Universität München (Direktor: Geh. Rat Borst), vom 1. Juni bis 1. Oktober 1929 an der Inneren Abteilung des Ludwigspitals in Stuttgart (Direktor: Obermedizinalrat Dr. Kohlhaas). Bis zum 15. Juli 1930 war sie dort als Volontärassistentin tätig. Vom 15. Juli bis 30. November 1930 arbeitete sie als Volontärassistentin an der Chirurgischen Abteilung des Karl-Olga-Krankenhauses in Stuttgart (Direktor: Dr. Blezinger) und seit dem 1. Januar 1931 an der Medizinischen Klinik Lindenburg in Köln (Direktor: Prof. Eppinger).